
Обзор литературы

УДК 617.546+616-009.7-071

DOI 10.52246/1606-8157_2024_29_2_45

ВОЗМОЖНОСТИ КЛИНИЧЕСКОЙ ДИАГНОСТИКИ ПРИ БОЛИ В СПИНЕ

И. П. Ястребцева^{1,2}, доктор медицинских наук, ip.2007@mail.ru,
А. А. Шмонин^{1,3}, доктор медицинских наук, langendorff@mail.ru,
Д. С. Алексинский², jester.97.97@mail.ru,
В. С. Сараева², v.saraeva@mail.ru

¹ ФГБОУ ВО «Ивановский государственный медицинский университет» Минздрава России, 153012, Россия, г. Иваново, Шереметевский просп, д. 8

² ФГАОУ ВО «Российский национальный исследовательский медицинский университет имени Н. И. Пирогова» Минздрава России, 117513, Россия, г. Москва, ул. Островитянова, д. 1, стр. 6

³ ФГБОУ ВО «Первый Санкт-Петербургский государственный медицинский университет имени академика И.П. Павлова» Минздрава России, 197022, Россия Федерация, г. Санкт-Петербург, ул. Льва Толстого, д. 6-8

РЕЗЮМЕ Обсуждается алгоритм клинического обследования пациентов с болью в позвоночнике, приводятся сведения об основных особенностях болей различной этиологии. Описаны некоторые полезные для практического врача диагностические тесты для уточнения локализации поражения.

Ключевые слова: диагностика при боли в спине, дискогенная боль, миофасциальные боли, фасеточный синдром.

POSSIBILITIES OF BACK PAIN CLINICAL DIAGNOSTICS

I. P. Yastrebtseva, A. A. Shmonin, D. S. Aleksinsky, V. S. Saraeva

ABSTRACT The clinical examination algorithm of patients with pain in the spine is discussed, information on the main features of pain of various etiologies being provided. Some diagnostic tests useful for practicing physicians to clarify the localization of the lesion are described.

Keywords: diagnostics of back pain, discogenic pain, myofascial pain, facet syndrome.

Боли в спине могут быть обусловлены заинтересованностью разных структур позвоночника и паравертебральных образований [3, 20]. Боль в пояснице сопровождается функциональными нарушениями и ограничениями повседневной активности больных людей [8]. В этой связи дифференцированная диагностическая и лечебно-реабилитационная работа с пациентами, имеющими боль в спине, на сегодняшний день имеет особую значимость.

Выполнен анализ научной литературы с выделением информативных диагностических те-

стов при различных причинах вертебральной боли в спине, а также научных данных в 13 базах: Cochrane Library, eLIBRARY.RU, PubMed, Google Academy, MedLine, EBSCO, Scopus, Web of science, PEDro, CINAHL, Eric, Springer/nature, Elsevier. Многочисленные публикации содержат информацию преимущественно о коррекции именно болевых феноменов, а не вялых парезов и сенсорных нарушений [10, 19].

Говоря о боли в спине, следует прежде всего исключить специфические причины данных ощущений, то есть определить «красные флаги»,

которые требуют настороженности и иного подхода в работе с этими больными [6, 7, 16]. К таким знакам необходимо отнести начало стойкой боли в спине в возрасте до 18 или после 50 лет, постепенное и неуклонное усиление боли при неэффективности традиционной анальгетической терапии, наличие онкологических заболеваний в анамнезе, немеханический характер боли, при которой болевые ощущения не уменьшаются в покое, положении лёжа и определённых позах; возникновение боли на фоне лихорадки, снижения массы тела; жалобы на длительную скованность в утренние часы, неврологическая симптоматика поражения спинного мозга с развитием параличей, проводниковых или сегментарных нарушений чувствительности, тазовых расстройств; сопутствующие изменения в анализах крови и мочи инфекционно-воспалительного характера и даже при изолированном увеличении скорости оседания эритроцитов [6]. Так, при злокачественных новообразованиях позвоночника у пациентов старшей возрастной группы (старше 50 лет) болевые ощущения будут сохраняться и в покое. В анамнезе могут быть указания на наличие онкопатологии, а также на резкое и беспричинное снижение веса [15]. Следует учесть, что для большинства «красных флагов» не доказана их значимость для диагностики злокачественных новообразований позвоночника [11].

При спондилите отмечается лихорадка с ночным гипергидрозом, болезненностью при пальпации остистых отростков позвонков. Анкилозирующий спондилит (болезнь Бехтерева) чаще отмечается у молодых мужчин, часто до 20 лет; у больных имеется сопутствующий иридоциклит, артрит периферических суставов, воспалительные заболевания кишечника. Болевые ощущения имеют ночной характер с утренней скованностью на протяжении часа и более, характеризуются ослаблением в положении лёжа или при физической нагрузке; отмечается хорошая антианальгетическая эффективность нестероидных противовоспалительных препаратов. Часто наблюдается повышение скорости оседания эритроцитов и положительные результаты определения антигена системы гистосовместимости HLA B27.

К «красным флагам» при боли в спине относится синдром конского хвоста, проявляющийся нарушениями функций тазовых органов, анестезией зоны промежности и нижним парапарезом, а также немеханический характер боли,

нарастание или отсутствие улучшения в течение шести недель от момента его развития, очагово-неврологический прогрессирующий или выраженный дефицит, ситуация нарушения общего состояния больного с длительным недомоганием постоянного или преходящего повторяющегося характера. Особого внимания требуют пациенты, имеющие наркотическую зависимость и ВИЧ-инфекцию.

Когда исключены специфические причины болей в пояснице, возникает задача диагностики неспецифических причин, которых у пациента может быть несколько. К наиболее распространенным можно отнести: фасеточный болевой синдром (повреждение капсулы сустава или суставных поверхностей межпозвонковых суставов), симптомы поражения диска (например, протрузия, но не грыжа, когда нет сдавления корешка или спинного мозга), миофасциальный болевой синдром с триггерными точками, потеря локального мышечного контроля за функциональным состоянием поясничного отдела позвоночника (ПОП) (функциональная мышечная нестабильность) и ряд других синдромов. Часто за этими синдромами кроются острые или хронические биомеханические нарушения. Так, у офисного служащего могут быть слабые мышцы кора (англ. *core* – центр), когда при ходьбе возникает нестабильность поясничных позвонков, что приводит к дегенерации диска и сустава. У спортсмена могут быть более сильные мышцы, и при ходьбе позвонки сохраняют стабильное положение. Однако при плавании на длинной дистанции у него возникают микровибрации и колебания тела в воде, когда двигательного контроля за мышцами кора может не хватить, что также приведет к дегенерации диска и межпозвонковых суставов. Поэтому даже у пловцов распространены дегенеративные заболевания позвоночника. Следует помнить, что обычные тесты, применяемые в клинической практике, больше подходят для людей с обычной двигательной нагрузкой, а для спортсменов этого может быть недостаточно. В таких случаях при выполнении обычных тестов врач будет фиксировать норму, но при функциональных нагрузках могут быть выявлены биомеханические нарушения. Для определения различных биомеханических синдромов предложены специальные диагностические тесты.

Выделяют несколько механизмов мышечно-скелетной боли в спине. Один из них – биомехани-

ческие дисфункции (ошибки), которые приводят к тому, что не используются определенные группы мышц. Это вызывает перегрузку других мышц и формирование в них триггерных точек. Слабый моторный контроль за мышцами поясницы также приводит к нестабильности в поясничных позвонках при простых или сложных движениях. Обычно длительное существование биомеханических нарушений вызывает перегрузку фасеточных суставов и межпозвонковых дисков. Длительная и нефизиологическая нагрузка приводит к дегенерации дисков и суставов, формированию краевых костных разрастаний, протрузий и грыж.

Характер боли в пояснице не имеет специфичных черт, однако по разным признакам можно предположить причину болевых ощущений. При протрузии диска боль в спине более выражена, чем в ноге, имеет постоянный или перемежающийся характер; как правило, односторонняя; усиливается при сгибании и облегчается при разгибании позвоночника. При фасеточном синдроме боль имеет перемежающийся одно- или двусторонний характер, усиливается при разгибании и ротации, уменьшается (или не меняется) при сгибании туловища.

Поражение фасеточных суставов позволяет выявить **тест Кемпа** (тест поясничного квадранта, ротационный тест, тест квадратной мышцы). Он представляет собой сочетание экстензии, ротации и бокового сгибания, приводящее к повышенной нагрузке на фасеточные суставы, не обладает достаточной специфичностью и может быть полезен как дополнительный метод диагностики. Чувствительность данного теста составляет 70 %, специфичность – 86 % [13].

При биомеханической перегрузке мышца становится ранимой и легко подвергается действию внешних факторов, что может привести к ее локальному спазму. При растяжении мышцы, повторной микротравматизации, позном перенапряжении, переохлаждении, эмоциональном стрессе возможно развитие первичного миофасциального синдрома. К диагностическим критериям данного синдрома относят «большие» критерии (локальная или региональная боль, пальпируемая триггерная точка (ТТ); зона отраженной боли, характерная для данной пораженной мышцы; ограничение объема движений) и «малые» критерии (воспроизводимость боли при стимуляции ТТ, вздрагивание при

пальпации ТТ пораженной мышцы, уменьшение боли при растяжении пораженной мышцы) [2, 14]. Для диагностики миофасциального синдрома необходимы все большие критерии и один из трех малых.

Потеря моторного контроля в поясничной области долгое время рассматривалась в качестве основной причины болей в пояснице. Современные исследования показывают, что это значимый, но не единственный фактор риска возникновения болей в пояснице. К субъективным симптомам потери моторного контроля в поясничной области относятся ощущение слабости и усталости в мышцах поясницы, частые самоманипуляции на этом уровне позвоночника с формированием потребности в них; частые обострения, периодические ущемления или блок в ПОП, боли при переходных позициях (вставание, присаживание) [4].

Для объективной оценки локального моторного контроля мышц в поясничной области предложен ряд тестов: батарея для проверки дисфункции моторного контроля от Луомаёки, выносливость локальных мышц-стабилизаторов, тест на подвесных системах, оценка прогноза успешности программы стабилизации ПОП по Хиггсу [12].

Батарея из 8 тестов от Луомаёки [12]:

1. «Наклон официанта» – сгибание в тазобедренных суставах в вертикальном положении без движения (сгибания) в нижней части спины реализуется на 50–70 градусов. При неправильном выполнении угол сгибания бедра без движения в нижней части спины составляет менее 50 градусов или сгибание осуществляется в нижней части спины.
2. Задний наклон таза – пациент активно наклоняет таз назад в вертикальном положении. При правильном выполнении больной, удерживая грудной отдел в нейтральном положении, осуществляет движения ПОП в направлении сгибания (за счёт активности ягодичной мышцы). При неправильном выполнении таз не наклоняется или нижняя часть спины не двигается в направлении разгибания, отсутствует ягодичная активность, компенсаторно осуществляется сгибание в грудном отделе позвоночника.
3. Пациент смещает вес тела от нормального положения на двух ногах на положение на одной

ноге. Исследователь производит измерение бокового смещения пупка. При этом стопы пациента располагаются на расстоянии одной трети межтрохантерного расстояния. При правильном выполнении расстояние смещения симметрично слева и справа, разница между сторонами – не более двух сантиметров. При неправильном выполнении боковое смещение пупка составляет более десяти сантиметров, а разница между сторонами – более двух сантиметров.

4. Пациент сидит в вертикальном положении с выпрямленным поясничным лордозом и выполняет разгибание колена без движения сгибания в нижней части спины. При правильном выполнении в вертикальном положении сидя с выпрямленным поясничным лордозом разгибание колена происходит без движения поясницы в объёме 30–50 градусов. При неправильном выполнении нижняя часть спины движется в сгибании и пациент не осознаёт движения спины.
5. Перемещение таза вперёд («раскачивание») в положении на четвереньках с удерживанием низа спины в нейтральном положении осуществляется без разгибательного движения низа спины. При неправильном выполнении движение бедра приводит к расширению нижней части спины с её разгибательным движением.
6. «Раскачивание назад». Перемещение таза назад («раскачивание») в положении на четвереньках, удерживая низ спины в нейтральном положении, приводит к сгибанию бедра на 120 градусов без движения (сгибания) нижней части спины. При неправильном выполнении сгибание бедра вызывает сгибание в ПОП; пациент об этом обычно не знает.
7. «Сгибание в коленном суставе». При активном сгибании колена в положении лёжа на животе не менее чем на 90 градусов движение реализуется без разгибания или вращения нижней части спины и таза. При неправильном выполнении при сгибании в колене нижняя часть спины не остаётся нейтральной, а перемещается в разгибание, или отмечается вращение таза.
8. «Разведение в тазобедренных суставах». Исходное положение пациента – лёжа на спине, колени согнуты. Активное отведение бедра кнаружи осуществляется без вращательного

движения таза и поясницы. При неправильном выполнении пупок перемещается вбок, а таз вращается или наклоняется.

Другой способ объективной оценки – **тест на выносливость локальных стабилизаторов поясницы**. Исходное положение пациента – стоя на четвереньках с нейтральным положением позвоночника и расслабленным животом после глубокого выдоха. Пациента просят втянуть живот, задерживая дыхание максимум на 10 секунд, необходимо повторить 10 раз. Тест считается положительным, если пациент не может выполнить 10 повторений.

Тест может проводиться в положении пациента лёжа на спине. В этом случае под поясничным лордозом на высоте L3 позвонка помещают надувной баллон и надувают манжету до 40 мм рт. ст. Просят пациента выдохнуть, а затем попытаться втянуть живот/пупок и удерживать сокращение в течение 15 секунд, останавливаясь, чтобы дышать; при этом регистрируется изменение давления в манжете. Результат считается положительным, если давление не повышается не более чем до 42–44 мм рт. ст., или оно понижается, или пациент выполняет наклон задней части таза и сгибание ПОП [5].

В России популярна методика нейро-мышечной активации Neuras (Neuromuscular Activation), разработанная норвежскими реабилитологами. Диагностические и лечебные мероприятия проводятся на оборудовании со слингами на подвесной системе. В основе методики лежит технология моторной активации мышц за счет правильной нагрузки и усиления проприоцепции [9]. В концепции Neuras для оценки силы и выносливости локальных стабилизаторов мышц, а также работы миофасциальных лент предлагается комплекс тестов. Для анализа локальных стабилизаторов поясницы пациент подвешивается в нужном положении (на животе, спине или на боку, когда ноги подвешены на слинге, верхняя часть туловища опирается на кушетку, либо пациент подвешивается полностью, что позволяет тестировать работу отдельных сегментов тела). Испытуемый удерживает данное положение (изометрический тест) в течение двух минут (рис. 1).

Врач проводит большим пальцем по средней линии позвоночника пациента. Симптом считается положительным, если врач чувствует, что верхний остистый отросток смещён кпереди относительно нижнего остистого отростка. Появляется

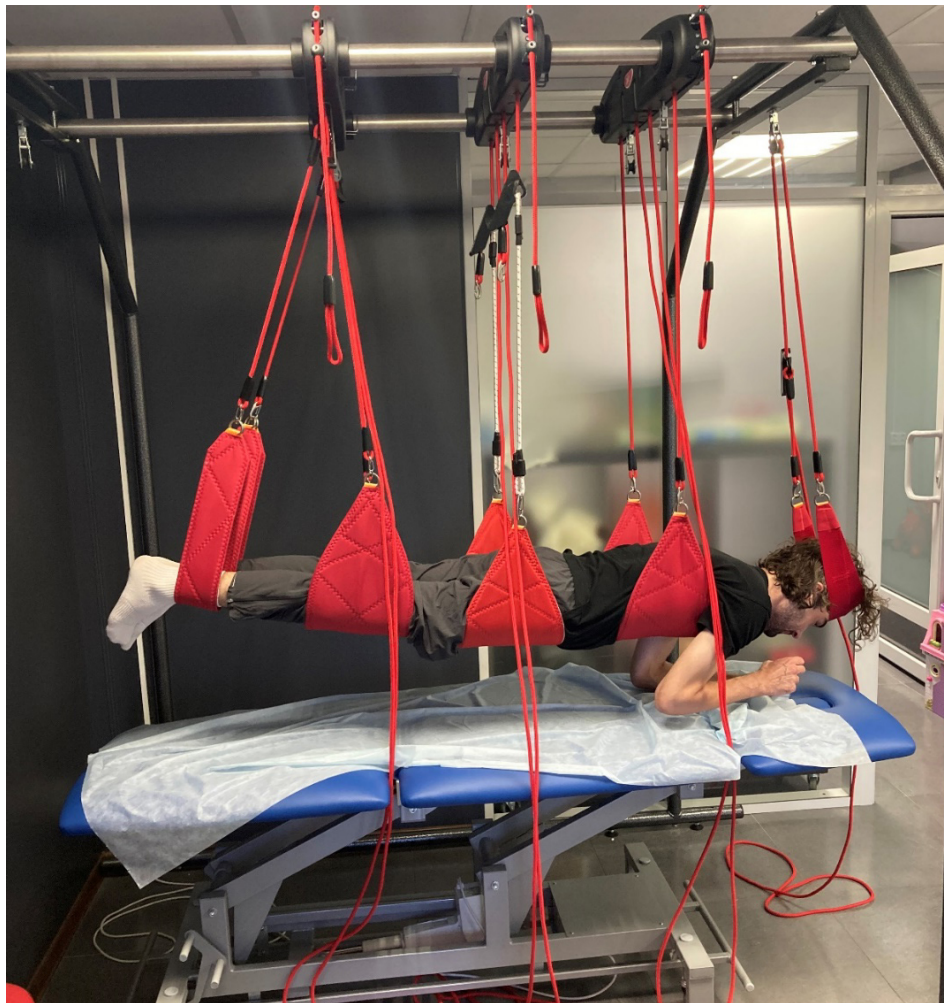

Рис. 1. Использование подвесных систем по концепции NEURAC

«порог», который может быть болезненным при прикосновении к нему [1].

Анализируется появление боли, тремора, дисфункциональных движений либо ситуации, когда пациент не справляется с нагрузкой. Возникновение данных симптомов свидетельствует о потере моторного контроля за глубокими стабилизаторами поясницы и поперечной мышцей живота. К сожалению, публикации по результатам тестирования на подвесной системе в литературе отсутствуют.

Существует специфический тест для выявления спондилолистеза – тест скользящей пальпации, выявляющий симптом порога нижней срединной линии (рис. 2) [1].

При разгибании ПОП остистый отросток верхнего позвонка смещается книзу и кзади по отношению к остистому отростку нижнего позвонка.

Для постановки диагноза стеноза ПОП необходимо наличие минимум трех признаков: воз-

раст старше 48 лет, двусторонность симптомов, большая выраженность боли в ноге по сравнению с болью в нижней части спины, возникновение боли при стоянии и ходьбе, уменьшение – в положении сидя и наклоне вперед [17]. Важное значение в диагностике имеет МРТ-визуализация ПОП. Стеноз позвоночного канала может быть врожденным, приобретённым (как следствие спондилолистеза, грыжи межпозвоночных дисков, образования задних остеофитов, гипертрофии связок, спондилоартроза с гипертрофией суставных фасеток, травм позвоночника, гипертрофии и оссификации задней продольной связки) и комбинированным. Стеноз приводит к компрессии корешков конского хвоста и питающих его сосудов. При стенозе позвоночного канала может возникать нейрогенная хромота.

Нейрогенную (псевдоперемежающуюся хромоту) следует дифференцировать от перемежающейся (табл.).

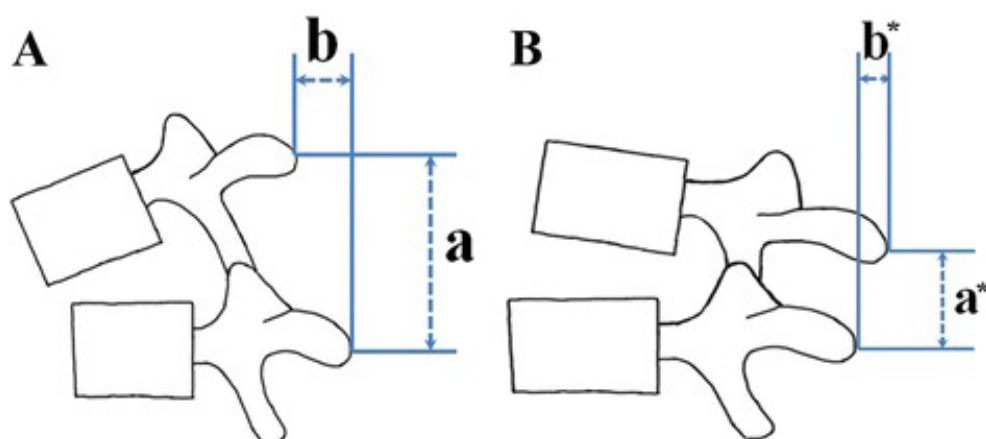


Рис. 2. Принцип выявления симптома порога нижней срединной линии: А – при сгибании поясничного отдела позвоночника, Б – при разгибании поясничного отдела позвоночника

Примечание: а, а* – расстояние между двумя остистыми отростками в верхненижнем направлении; b, b* – то же в переднезаднем направлении.

Таблица. Диагностические признаки нейрогенной и перемежающейся хромоты

Признаки дифференциации	Тип хромоты	
	нейрогенная	перемежающаяся
Причины	Стеноз позвоночного канала	Стеноз аорты и подвздошных артерий
Локализация боли	Область поясницы, распространяется на ягодицы и бёдра	В голених, распространяется на бёдра и ягодицы
Характер боли	Онемение, покалывание, жжение	Ощущения судорог, ноюще-сжимающие боли в икроножных мышцах
Фактор провокации боли	Ходьба, длительное стояние	Любая быстрая и непрерывная ходьба
Фактор уменьшения боли	Сгибание позвоночника	Медленная ходьба и остановка
Неврологические проявления	Снижение чувствительности в зоне иннервации, рефлексов, слабость мышц	Отсутствуют
Методы, подтверждающие диагноз	МРТ ПОП	Дуплексное сканирование сосудов ног

Боль в спине может быть также обусловлена остеопорозом. Боль чаще возникает при компрессионном переломе, однако может возникать и без перелома. При остеопорозе формируется микрповреждение костной ткани с частичным разрушением костных трабекул. При этом форма кости может не меняться. Диагноз остеопороза выставляется с учетом результатов денситометрии и клинико-anamnestических данных [18].

Таким образом, описанные многочисленные тесты, нечасто используемые на практике, позволяют выявить неспецифические причины болей в пояснице.

В заключение следует еще раз отметить, что дегенеративно-дистрофические изменения позвоночника часто сопровождаются биомеханическими нарушениями (фасеточный, миофасциальный болевой синдромы, укорочение мышц бедра, потеря локального моторного мышечного контроля), которые в свою очередь могут вызывать или усугублять дегенеративно-дистрофические изменения позвоночника и повышать риск возникновения боли. При анализе двигательных нарушений целесообразно сочетать анализ клинических данных и биомеханических характеристик опорно-двигательной системы.

ЛИТЕРАТУРА

1. Ahn K, Jhun HJ. New physical examination tests for lumbar spondylolisthesis and instability: low midline sill sign and interspinous gap change during lumbar flexion-extension motion. *BMC Musculoskelet Disord.* 2015;16:97. <https://doi.org/10.1186/s12891-015-0551-0>.
2. Cao QW, Peng BG, Wang L, et al. Expert consensus on the diagnosis and treatment of myofascial pain syndrome. *World J Clin Cases.* 2021;9(9):2077-2089. <https://doi.org/10.12998/wjcc.v9.i9.2077>.
3. Casiano VE, Sarwan G, Dydyk AM, Varacallo M. Back Pain. StatPearls [Internet]. Treasure Island (FL): StatPearls Publishing. 2023;Jan. PMID: 30844200. 2023 Feb 20.
4. Cook C, Brismée JM, Sizer PS Jr. Subjective and objective descriptors of clinical lumbar spine instability: a Delphi study. *Man Ther.* 2006; 11(1):11-21. <https://doi.org/10.1016/j.math.2005.01.002>.
5. Costa LO, Costa Lda C, Cançado RL, Oliveira Wde M, Ferreira PH. Short report: intra-tester reliability of two clinical tests of transversus abdominis muscle recruitment. *Physiother Res Int.* 2006;11(1):48-50. <https://doi.org/10.1002/pri.39>.
6. DePalma MG. Red flags of low back pain. *JAAPA.* 2020;33(8):8-11. <https://doi.org/10.1097/01.JAA.0000684112.91641.4c>.
7. Downie A, Williams CM, Henschke N, et al. Red flags to screen for malignancy and fracture in patients with low back pain: systematic review. *BMJ.* 2013; 347:f7095. <https://doi.org/10.1136/bmj.f7095>.
8. Grabovac I, Dorner TE. Association between low back pain and various everyday performances: Activities of daily living, ability to work and sexual function. *Wien Klin Wochenschr.* 2019;131(21-22):541-549. <https://doi.org/10.1007/s00508-019-01542-7>.
9. Gwon AJ, Kim SY, Oh DW. Effects of integrating Neurac vibration into a side-lying bridge exercise on a sling in patients with chronic low back pain: a randomized controlled study. *Physiother Theory Pract.* 2020;36(8):907-915. <https://doi.org/10.1080/09593985.2018.1513616>.
10. Hayden J.A., Ellis J., Ogilvie R., et al. Exercise therapy for chronic low back pain (Review). *Cochrane Database of Systematic Reviews.* 2021;9(9):1-553. <https://doi.org/10.1002/14651858.CD009790.pub2>
11. Henschke N, Maher CG, Ostelo RW, et al. Red flags to screen for malignancy in patients with low-back pain. *Cochrane Database Syst Rev.* 2013;2:CD008686. <https://doi.org/10.1002/14651858.CD008686.pub2>.
12. Luomajoki H, Kool J, de Bruin ED, Airaksinen O. Reliability of movement control tests in the lumbar spine. *BMC Musculoskelet Disord.* 2007;8:90. <https://doi.org/10.1186/1471-2474-8-90>.
13. Lyle MA, Manes S, McGuinness M, et al. Relationship of physical examination findings and self-reported symptom severity and physical function in patients with degenerative lumbar conditions. *Phys Ther.* 2005;85(2):120-33.
14. Simons DG. Fibrositis/fibromyalgia: a form of myofascial trigger points? *Am J Med.* 1986;81(3A):93-98. [https://doi.org/10.1016/0002-9343\(86\)90885-5](https://doi.org/10.1016/0002-9343(86)90885-5)
15. Verhagen AP, Downie A, Popal N, Maher C, Koes BW. Red flags presented in current low back pain guidelines: a review. *Eur Spine J.* 2016;25(9):2788-2802. <https://doi.org/10.1007/s00586-016-4684-0>.
16. Verhagen AP, Downie A, Popal N, Maher C, Koes BW. Red flags presented in current low back pain guidelines: a review. *Eur Spine J.* 2016;25(9):2788-802. <https://doi.org/10.1007/s00586-016-4684-0>.
17. Yokogawa N, Toribatake Y, Murakami H, et al. Differences in Gait Characteristics of Patients with Lumbar Spinal Canal Stenosis (L4 Radiculopathy) and Those with Osteoarthritis of the Hip. *PLoS One.* 2015;10(4):e0124745. <https://doi.org/10.1371/journal.pone.0124745>.
18. Белая Ж.Е., Белова К.Ю., Бирюкова Е.В., Дедов И.И., и др. Федеральные клинические рекомендации по диагностике, лечению и профилактике остеопороза. *Остеопороз и остеопатии.* 2021;24(2):4-47. <https://doi.org/10.14341/osteo12930>.
19. Рявкин С.Ю., Пономаренко Г.Н., Дробышев В.А., и др. Эффективность применения чрескожной электронейростимуляции при дискогенных дорсопатиях поясничной локализации. *Вестник восстановительной медицины.* 2012;5:1-8.
20. Таланов А.Б., Гоголев А.Ю., Баландин Н.А. Клинико-хирургические особенности дегенеративных поражений поясничного отдела позвоночника у больных молодого возраста. *Вестник Ивановской медицинской академии.* 2022;27(2):31-37. https://doi.org/10.52246/1606-8157_2022_27_2_31.