

## НОВЫЙ СПОСОБ УДАЛЕНИЯ БЕДРЕННОГО КОМПОНЕНТА ЭНДОПРОТЕЗА ТАЗОБЕДРЕННОГО СУСТАВА

Д. И. Варфоломеев<sup>1\*</sup>, кандидат медицинских наук,  
В. Г. Самодай<sup>1</sup>, доктор медицинских наук

<sup>1</sup> ФГБОУ ВО «Воронежский государственный медицинский университет имени Н.Н. Бурденко» Минздрава России, 394036, Россия, г. Воронеж, ул. Студенческая, д. 10

**РЕЗЮМЕ** С целью снижения травматичности вмешательства при удалении бедренного компонента эндопротеза тазобедренного сустава (ТБС) предложен способ операции.

**Цель** – оценить возможности разработанного способа удаления бедренного компонента эндопротеза ТБС.

**Материал и методы.** Проведено экспериментальное исследование на моделях бедренных костей. В основной группе (20 моделей) удаление ножки цементной фиксации осуществляли с использованием предложенного способа, в группе сравнения (20 моделей) – с применением набора инструментов для ревизионных вмешательств. Оценивали продолжительность экстракции бедренного компонента эндопротеза и количество повреждений бедренной кости.

**Результаты и обсуждение.** В основной группе средняя продолжительность удаления бедренного компонента эндопротеза составила  $180 \pm 12$  с, в контрольной –  $243 \pm 13$  с ( $p < 0,05$ ). Среднее количество повреждений бедренной кости в основной группе –  $2 \pm 1$ , в контрольной –  $5 \pm 2$  ( $p < 0,05$ ).

**Заключение.** Разработанный способ в эксперименте позволяет удалять бедренный компонент эндопротеза цементной фиксации с минимальным повреждением бедренной кости, а следовательно, сократить продолжительность извлечения ножки (в эксперименте).

**Ключевые слова:** эндопротезирование тазобедренного сустава, удаление ножки эндопротеза.

\*Ответственный за переписку (corresponding author): [d.i.burdenko@yandex.ru](mailto:d.i.burdenko@yandex.ru).

Ревизионное эндопротезирование ТБС в ряде случаев сопровождается удалением хорошо фиксированных бедренных компонентов. Причинами этого могут быть парапротезная инфекция, перелом металлоконструкции, отсутствие необходимых головок, соответствующих конусу имплантата, невозможность извлечения модульных шеек [2, 6]. Как правило, при ревизионных вмешательствах в бедренной кости имеются дефекты, кисты, зоны склероза. Все это может привести к интраоперационным переломам, частота которых достигает 10 %. При этом экстракция стабильных, правильно ориентированных феморальных компонентов сопровождается возникновением вертельных и диафизарных дефектов [5]. Данный этап операции является технически трудным, продолжительным и сопровождается скелетированием значительного участка кости. Это в свою очередь приводит к большой кровопотере. Основными задачами, стоящими перед ортопедом при удалении ножки, являются сохранение максимального количества костной ткани и предотвращение возможных повреждений бедренной кости [4].

В литературе описаны многочисленные способы извлечения феморального компонента эндопротеза, имеющие свои преимущества и недостатки. Для уда-

ления ножек цементной фиксации, дистальной фиксации используют различные виды продольных, поперечных остеотомий бедренной кости [7, 9, 10, 11]. Они обеспечивают хорошую визуализацию, позволяют удалить бедренный компонент, костный цемент, но при этом являются достаточно травматичными, сопровождаются большой кровопотерей и риском нарушения консолидации. Выполнение расширенных остеотомий требует последующего наложения серкляжных швов, что увеличивает продолжительность операции, а в последующем приводит к нарушению питания кости.

Предложены способы ретроградного извлечения ножки и костного цемента. Осуществление доступа к каналу бедренной кости возможно через коленный сустав с последующим введением в канал специальных инструментов [12]. Для экстракции сломанных ножек, костных пробок также выполняют фенестрационные отверстия в бедренной кости ниже уровня ножки. Через них удаляют цемент, а также механически выбивают фрагменты бедренного компонента эндопротеза. После установки новой ножки отверстия закрываются, однако они значительно снижают прочность бедренной кости, особенно к ротационным нагрузкам [13].

В литературе описаны устройства для удаления бедренного компонента путем его механического выбивания из бедренной кости. Во время операции их фиксируют на шейке, после чего при помощи скользящего молотка осуществляют экстракцию ножки [9]. Обычно эти устройства используются после частичной мобилизации ножки, которую выполняют тонкими долотами и остеотомами.

Для облегчения удаления бедренного компонента необходимо отделить вросшую кость от металлической поверхности ножки. Это можно сделать за счет выполнения перфорационных отверстий вокруг ножки эндопротеза при помощи спиц или тонких сверл [8]. Практика показывает, что в процессе их вращения они часто отклоняются от бедренного компонента и перфорируют кортикальную кость.

Известен способ извлечения ножки, при котором формируют канал вдоль бедренного компонента, просверливают отверстие в бедренной кости ниже дистального конца ножки, после чего через полученный канал и отверстие проводят проволочную пилу Джильи. Затем делают пропилов между ножкой и бедренной костью по всей окружности бедренного канала [3]. Способ является малотравматичным, однако также требует дополнительной перфорации бедренной кости ниже конца ножки эндопротеза.

Способ удаления бедренного компонента эндопротеза зависит от различных факторов, которые оцениваются на этапе подготовки к операции. К ним относятся вид установленного имплантата (длина, наличие изгиба, воротника), степень и способ его фиксации (цементная или бесцементная), искривление бедренной кости во фронтальной и сагиттальной плоскостях, наличие ее дефектов. Необходимо отметить, что при выполнении любой ревизионной операции, независимо от вышеуказанных факторов, нужно стремиться к максимальному сохранению костной ткани бедренной кости, сокращению продолжительности удаления ножки, и соответственно, кровопотери.

С целью снижения травматичности вмешательства, предотвращения ятрогенных переломов бедренной кости и сохранения костной ткани для последующих ревизий был предложен способ удаления бедренного компонента эндопротеза ТБС [1].

Цель исследования – оценить возможности разработанного способа удаления бедренного компонента эндопротеза ТБС.

## МАТЕРИАЛ И МЕТОДЫ

Работа выполнена на базе кафедры травматологии и ортопедии ФГБОУ ВО «Воронежский государственный медицинский университет имени Н.Н. Бурденко» Минздрава России.

На предложенный способ удаления бедренного компонента эндопротеза ТБС получен патент РФ на изобретение № 2755244 от 14.09.2021 [1].

Апробация предложенного способа проведена в эксперименте на моделях бедренных костей. В основную группу были включены модели, в которых удаление ножки осуществляли с использованием разработанного способа, в контрольную – с применением стандартных инструментов из набора для ревизионных операций. В каждой группе было по 20 моделей. В бедренные кости имплантировали ножки цементной фиксации типа Muller фирмы Zimmer (США) с применением костного цемента фирмы Stryker (США). В исследовании использовали остатки полиметилметакрилата, который оставался во время операций тотального эндопротезирования ТБС эндопротезами цементной фиксации.

Сравнение результатов осуществляли по двум параметрам: продолжительность удаления бедренного компонента эндопротеза и количество повреждений бедренной кости. Первый параметр оценивали с использованием секундомера типа СОПр-2а-3-000. Анализ состояния бедренной кости после удаления ножки проводили с использованием эндоскопа фирмы IC-V107 (Китай). В костный цемент во время его замешивания добавляли краситель – 1 %-ный раствор бриллиантового зеленого. В случае удаления ножки без повреждения модели в канале бедренной кости визуализировалась цементная мантия зеленого цвета. В случае повреждения цементной мантии в ней были видны фрагменты бедренной кости. В связи с техническими трудностями объективной оценки площади и глубины повреждения бедренной кости в исследовании учитывали только количество изолированных зон повреждений кости.

Статистическую обработку полученных данных проводили в программе SPSS Statistics v. 26. Распределение в обеих группах соответствовало нормальному, сравнение средних величин осуществляли с использованием Т-критерия Стьюдента для независимых выборок.

## РЕЗУЛЬТАТЫ И ОБСУЖДЕНИЕ

Реализация разработанного способа осуществляется с использованием разработанного устройства (рис. 1).

Устройство состоит из осцилляторной пилы, к которой посредством фиксатора крепится направляющий. В демонстрационном образце в качестве осцилляторной пилы был использован бытовой реноватор Wor-tex 3323 (Китай). Направляющий представляет собой планку, изготовленную из металлической линейки, на конце которой располагается поворотная голов-




Рис. 1. Конструкция устройства для удаления бедренного компонента эндопротеза тазобедренного сустава: 1 – реноватор (осцилляторная пила), 2 – фиксатор, 3 – направляющий, 4 – механизм передачи осциллирующих движений, 5 – поворотная головка, 6 – проволочная пила

ка. Она соединена с поворотным диском осцилляторной пилы (реноватора) посредством механизма передачи осциллирующих движений. Поворотная головка выполнена в виде диска с двумя сквозными отверстиями, в которых фиксируются концы проволочной пилы.

Удаление ножки осуществляют следующим образом. Между бедренным компонентом эндопротеза

и костью при помощи сверла или спицы выполняют пропил на всю длину имплантата таким образом, чтобы форма полученного канала была прямоугольной (рис. 2).

Пропил делают вдоль одной из плоских граней ножки эндопротеза таким образом, чтобы конец канала заканчивался за дистальной частью ножки и переходил в костно-мозговой канал бедренной кости.

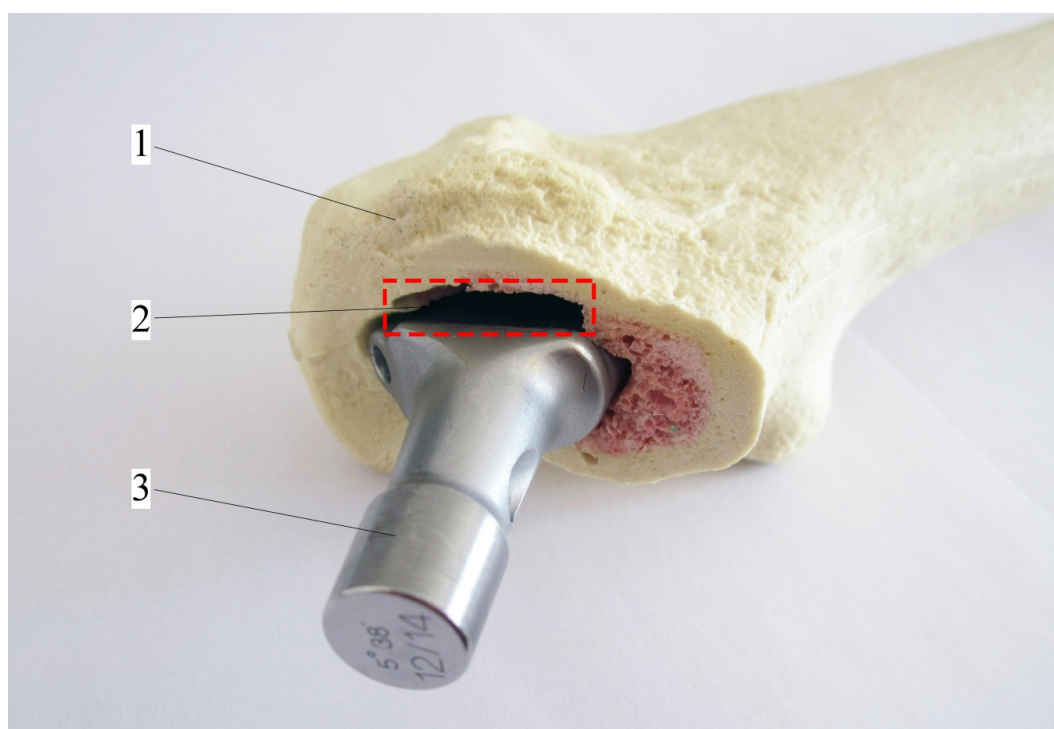


Рис. 2. Канал между ножкой и бедренной костью: 1 – бедренная кость, 2 – пропил, 3 – ножка эндопротеза




Сторона, с которой выполняется просверливание канала, определяется при предоперационном планировании по рентгенограммам, поскольку дистальный конец ножки может упираться в одну из стенок бедренной кости. Во время сверления периодически осуществляют эндоскопический контроль для исключения повреждения кортикальной кости.


В полученный канал вводят направлять таким образом, чтобы проволочная пила обхватывала проксимальный конец ножки в виде кольца. Затем включают

осцилляторную пилу. За счет передачи осцилляций от нее осуществляются маятникообразные движения поворотной головки вокруг ее оси и, соответственно, проволочной пилы, что приводит к пропиливанию костной ткани, прилегающей к ножке, или костного цемента в случае ножки цементной фиксации (рис. 3).

По мере выполнения пропила продвигают направлять вдоль сформированного ранее канала до тех пор, пока не будет осуществлен пропил на всем протяжении ножки, после чего выполняют ее удаление.



а



б

Рис. 3. Удаление ножки эндопротеза (продольный распил модели бедренной кости: а – начальный этап, б – пропил на уровне середины ножки (1 – модель бедренной кости, 2 – костный цемент, 3 – ножка, 4 – поворотная головка, 5 – проволочная пила, 6 – пропил цемента, 7 – направлять, 8 – механизм передачи осциллирующих движений). Стрелками указаны направления осциллирующих движений



В основной группе средняя продолжительность удаления бедренного компонента эндопротеза составила  $180 \pm 12$  с, в контрольной –  $243 \pm 13$  с ( $p < 0,05$ ).

Поскольку исследование было проведено на моделях костей, в которых не было дефектов, в отличие от реальных бедренных костей при ревизионных вмешательствах, то повреждения вокруг ножки оценивали в ее верхней, средней и нижних третях (табл.).

Общее и среднее количество повреждений бедренной кости в основной группе было меньше, чем в контрольной. Переломов макетов в группах не было.

В основной группе в трех случаях были отмечены перфорации бедренной кости, полученные на этапе формирования прямоугольного канала при помощи сверла. Во время работы устройства перфораций моделей бедренных костей не было. В контрольной группе повреждения кортикального слоя наблюдались в 53 случаях. В основном они возникали при сверлении костного цемента при помощи сверл и спиц Киршнера.

В обеих группах количество повреждений моделей бедренных костей в дистальном отделе было больше, чем в проксимальном. Причиной этого явилось отклонение сверл и спиц Киршнера в про-

цессе обработки костного цемента в связи с его большей прочностью по сравнению с материалом, из которого были изготовлены макеты. В основной группе количество повреждений моделей костей было значительно меньше, чем в контрольной. Связано это с тем, что при реализации предложенного способа осуществляется пропилов костного цемента непосредственно вокруг ножки эндопротеза. При работе устройства проволочная пила фактически обвивает бедренный компонент, движется вокруг него, вследствие чего происходит прилегание элементов устройства к самой ножке. Это не позволяет им отклоняться от имплантата и тем самым не повреждает окружающую кость.

## ВЫВОДЫ

1. Разработан способ удаления бедренного компонента эндопротеза ТБС, позволяющий сократить продолжительность извлечения ножки при ревизионных вмешательствах.
2. Экспериментальная апробация предложенного способа на моделях бедренных костей продемонстрировала уменьшение числа повреждений бедренной кости при извлечении ножки эндопротеза.

**Таблица.** Распределение дефектов бедренных костей

Группа	Верхняя треть ножки	Средняя треть ножки	Нижняя треть ножки	Всего	Число повреждений (M ± m)
Основная	6	14	18	38	2 ± 1
Контрольная	17	24	65	96	5 ± 2*

Примечание. \* – статистическая значимость различий с показателем основной группы ( $p < 0,05$ ).

## ЛИТЕРАТУРА

1. Пат. 2755244 Российская Федерация, МПК А 61 В 17/56 Способ удаления бедренного компонента эндопротеза тазобедренного сустава. Д.И. Варфоломеев; заявитель и патентообладатель Д.И. Варфоломеев. № 2020142201; заявл. 21.12.20; опубл. 14.09.21, Бюл. № 26. 11 с.: ил.
2. Волошин В.П., Еремин А.В., Ошкуров С.А. Результаты хирургического лечения глубокой перипротезной инфекции тазобедренного сустава. Практическая медицина. 2016;1(4):67-70.
3. Пат. 2611897 Российская Федерация, МПК А 61 В 17/56. Способ удаления бедренного компонента эндопротеза тазобедренного сустава. В.Н. Гольник, Л.Г. Григоричева, Д.А. Джухаев, А.М. Иванюк, С.А. Меркулов, С.В. Попов, К.М. Шкретов; заявитель и патентообладатель ФГБУ ФЦТОиЭ МЗ РФ. № 2015148909; заявл. 13.11.15; опубл. 01.03.17, Бюл. № 7. – 8 с.: ил.
4. Загородний Н.В. Эндопротезирование тазобедренного сустава. Основы и практика. Москва : ГЭОТАР-Медиа;2012:704.
5. Островский В.В., Зверева К.П., Марков Д.А., Сертакова А.В., Решетников А.Н. Интраоперационные осложнения экстракции стабильного феморального компонента при ревизионном эндопротезировании тазобедренного сустава. Современные проблемы науки и образования. 2020;5:104.
6. Рыков А.Г., Щебеньков Б.В., Кожевникова С.Ю., Воловик В.Е., Коршняк В.Ю., Пальшин Г.А. Опыт ревизионного эндопротезирования тазобедренных суставов с использованием модульных систем. Здравоохранение Дальнего Востока. 2020;3:59-63.
7. Fink B. The transfemoral approach for controlled removal of well-fixed femoral stems in hip revision surgery. Journal of clinical orthopaedics and trauma. 2020;11:33-37.
8. Hafez MA. K-wire technique for the removal of uncemented femoral stem in revision THA. Techniques in orthopaedics. 2017;32(2):105-107.
9. Laffosse JM. Removal of well-fixed femoral stems. Orthopaedics & Traumatology: Surgery & Research. 2016;102:177-187.

10. Megas P, Georgiou CS, Panagopoulos A, Kouzelis A. Removal of well-fixed components in femoral revision arthroplasty with controlled segmentation of the proximal femur. *Journal of orthopaedic surgery and research.* 2014;9:137.
11. Park CH, Yeom J, Park JW, Won SH, Lee UK, Koo KH. Anterior cortical window technique instead of extended trochanteric osteotomy in revision total hip arthroplasty: a minimum 10-year follow-up. *Clinics in orthopedic surgery.* 2019;11:396-402.
12. Piatek S, Westphal T, Holmenschlager F, Becker R, Winckler S. Retrograde cement removal in periprosthetic fractures following hip arthroplasty. *Archives of orthopaedic and trauma surgery.* 2007;127:581-585.
13. Toth K, Sisak K, Wellinger K, Mano S, Horvath G, Szendroi M, Czernatony Z. Biomechanical comparison of three cemented stem removal techniques in revision hip surgery. *Archives of orthopaedic and trauma surgery.* 2011;131:1007-1012.

---

#### A NEW TECHNIQUE FOR REMOVAL OF FEMUR COMPONENT OF HIP JOINT IMPLANT

D. I. Varfolomeyev, V. G. Samoday

**ABSTRACT** An operative technique is suggested for decrease surgical intervention traumaticity in removal of femur component of hip joint implant (HJI).

**Objective** – to evaluate the possibilities of the developed technique in removal of femur component of HJI.

**Material and methods.** Experimental study on femoral bone models was performed. In basic group (20 models) it was performed by the suggested technique removal of cement fixation leg, in the comparison group (20 models) – by instrumental set for revision interventions. The extraction duration of femur component of HJI and the number of femoral bone injuries were estimated.

**Results and discussion.** In the basic group the moderate duration of the removal of femur component of the implant was amounting to  $180 \pm 12$  sec, in the control group –  $243 \pm 13$  sec ( $p < 0,05$ ). Average number of femoral bone injuries –  $2 \pm 1$ , in the control group –  $5 \pm 2$  ( $p < 0,05$ ).

**Conclusion.** The developed technique in the experiment allowed to remove femur component of cement fixation endoprosthesis with minimal injury of femoral bone and therefore to shorten the duration of leg removal (in the experiment).

**Key words:** hip joint implantation, removal of implant leg.