

Случай из практики

РЕЦИДИВИРУЮЩИЙ ИДИОПАТИЧЕСКИЙ ЭКССУДАТИВНЫЙ ПЕРИКАРДИТ В РАННЕМ ДЕТСКОМ ВОЗРАСТЕ

Харитоновна Е.В.*¹, кандидат медицинских наук,
Шиляев Р.Р.¹, доктор медицинских наук,
Копилова Е.Б.¹, доктор медицинских наук,
Отрошченкова Н.И.¹, кандидат медицинских наук,
Князева И.В.³, кандидат медицинских наук,
Бакланов В.В.² доктор медицинских наук,
Москвина Л.П.³, кандидат медицинских наук,
Смирнова Т.Л.³, кандидат медицинских наук,
Гоголев А.Ю.³,
Антонова С.Н.⁴,
Русова А.Б.³

¹ Кафедра детских болезней педиатрического факультета,

² Кафедра детских хирургических болезней с курсом реаниматологии и анестезиологии ГОУ ВПО «Ивановская государственная медицинская академия Росздрава», 153012, Иваново, Ф. Энгельса, 8

³ ОГУЗ «Ивановская областная детская клиническая больница», 153040, Иваново, Любимова, 1

⁴ ОГУЗ «Ивановская областная клиническая больница», 153040, Иваново, Любимова, 1

Ключевые слова: перикардит, ранний детский возраст, рецидив, терапия.

* Ответственный за переписку (corresponding author): тел. (4932) 37-11-59, (4932) 56-45-80

Перикардит – воспалительное заболевание перикарда, возникающее как под действием инфекционного фактора, так и на фоне различных асептических состояний. Согласно Рекомендациям Европейского кардиологического общества по диагностике и лечению болезней перикарда [2] выделяют: инфекционный перикардит (вирусный, бактериальный, грибковый, паразитарный); перикардит при системных аутоиммунных заболеваниях; аутореактивный перикардит; перикардит и выпот в перикарде при заболеваниях соседних органов; перикардит при нарушениях метаболизма; травматический перикардит; неопластический перикардит. В ряде случаев не удается установить этиологический фактор, вызвавший заболевание, в этих случаях перикардит рассматривается как идиопатический.

Выделяют следующие клинко-морфологические формы перикардитов:

- острые: сухой, фибринозный и экссудативный;
- хронические (длительностью более 3 месяцев): выпотной, адгезивный и сдавливающий (констриктивный);
- «рецидивирующий перикардит» – под этим термином объединяются случаи интермиттирующего (различной продолжительности периоды отсутствия симптомов при прекращении лечения) и непрекращающегося течения заболевания (отмена противовоспалительной терапии приводит к рецидиву).

Приводим пример клинического наблюдения ребенка с рецидивирующим течением идиопатического перикардита с привлечением данных эхокардиографического (ЭхоКГ) и рентгенологического исследований.

Kharitonova E.V., Shilyaev R.R., Kopilova E.B., Otroshchenkova N.I., Baklanov V.V., Knyazeva I.V., Moskvina L.P., Smirnova T.L., Gogolev A.Yu., Antonova S.N., Rusova A.B.

RECURRING IDIOPATHIC EXUDATIVE PERICARDITIS IN INFANTS

Key words: pericarditis, infants, recurrence, therapy.

Варвара Б., 1 года 2 месяцев, родилась от 5-й беременности; 1, 2, 3-я закончились выкидышем на ранних сроках, 4-я – родами в 34 недели (ребенок умер в первые сутки от пневмопатии). Мать (33 года) страдает хроническим аднекситом. Отец (36 лет) здоров. Настоящая, 5-я беременность протекала на фоне уреоплазмоза (диагноз установлен на основании данных лабораторного обследования в 17 недель беременности), по поводу которого проводилось амбулаторное лечение: аугментин, курантилом, актовегином, ККБ, аскорбиновой кислотой. В 20 недель гестации по данным ультразвукового исследования (УЗИ) у плода заподозрен миокардит, пациентке назначены рибоксин, актовегин, антибактериальный препарат (название не помнит). В 25 недель беременности по данным УЗИ у плода впервые выявлен гидроперикард (сепарация листков перикарда 22 мм). Проведен курс плазмафереза. В 29 недель гестации выпот в перикард по данным УЗИ составлял до 25 мм. Проведен повторный курс плазмафереза, который также не привел к положительному результату. В 38 недель беременности сепарация составляла до 31 мм.

Девочка родилась в срок, весом 3600 г, ростом 53 см, путем операции кесарева сечения. Состояние после рождения расценивалось как среднетяжелое за счет выраженности проявлений сердечной недостаточности и неврологической симптоматики. После рождения девочка лечилась в отделении патологии новорожденных с диагнозом: «Гидроперикард. Перинатальное поражение центральной нервной системы, гипертензивно-гидроцефальный синдром. Внутритрунная инфекция?» Проводилось лечение диуретиками, коргликоном, антибиотиками, кардиотрофическими препаратами, инфузионная терапия глюкозой и реополиглюкином. Выполнено исследование методом иммуноферментного анализа (ИФА) на герпес, цитомегаловирус

(ЦМВ), хламидиоз, токсоплазмоз, уреоплазмоз, в результате которого данные инфекции были исключены. Выписана из стационара в возрасте 1 месяца с улучшением: купированы симптомы сердечной недостаточности, сепарация листков перикарда по данным ЭхоКГ составила 4–6 мм, достигнута также положительная динамика проявлений перинатального поражения центральной нервной системы (ЦНС). На амбулаторном этапе девочка получала элькар и верошпирон.

В 3 месяца по данным ЭхоКГ патологии у ребенка не выявлено.

В 4 месяца у девочки внезапно появилась одышка, снизился аппетит. Ребенок лечился амбулаторно, а затем в центральной районной больнице по поводу пневмонии. Через 2 недели от начала заболевания состояние резко ухудшилось: появились вялость и адинамия, усилилась одышка, которая сопровождалась выраженной бледностью кожных покровов, акроцианозом и тахикардией, в связи с чем девочка была переведена в ОГУЗ «Ивановская областная детская клиническая больница». Тяжесть состояния при поступлении была обусловлена сердечной недостаточностью II Б степени. При клинкорентгенологическом обследовании выявлена кардиомегалия. Рентгенограмма органов грудной клетки при поступлении в ОДКБ (рис. 1): «Легкие прозрачные. Тень сердца резко увеличена, занимает почти все легочное поле. Дуги сердца сглажены, сердце широко прилегает к диафрагме. Верхушка сердца закруглена. Сосудистый пучок широкий. В полостях плевры жидкость, газ отсутствуют». Был заподозрен экссудативный перикардит. ЭхоКГ-исследование показало наличие выпота в перикард больших размеров: «за левыми отделами сердца – до 43 мм, полости не увеличены, сократительная функция левого желудочка усилена». Учитывая тяжесть состояния, девочка была переведена в детское реанимационное отделение ОГУЗ «Ива-

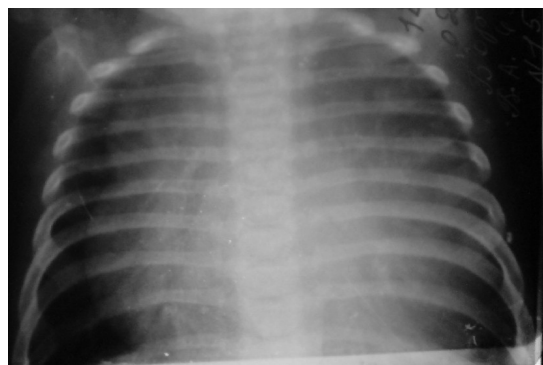


Рис. 1. Рентгенограмма органов грудной клетки Варвары Б. от 18.06.2007 г.

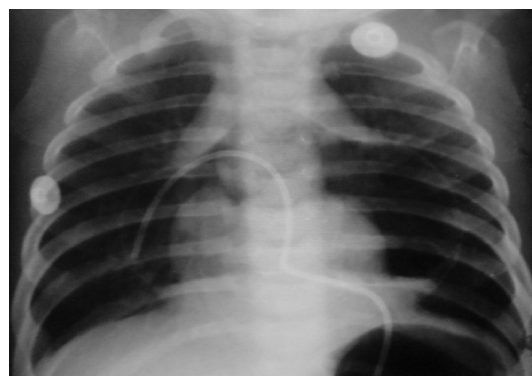

Рис. 2. Рентгенограмма органов грудной клетки Варвары Б. от 22.06.2007 г.

новская областная клиническая больница». В связи с угрозой развития тампонады сердца с лечебной и диагностической целью (выяснение характера выпота) выполнена пункция перикарда с его дренированием (рис. 2). Дренаж функционировал 6 суток. Исследование содержимого перикарда проводилось трижды: дважды получен экссудат с единичными эритроцитами и лейкоцитами, один раз – транссудат, не содержащий форменные элементы крови. При бактериологическом исследовании содержимого перикарда (проводилось дважды) роста флоры не отмечалось.

После проведенного лечения (дофамин, верошпирон, преднизолон, рибоксин, тиенам, ванкомицин, габриглобин, гепарин, трентал) улучшилось общее состояние ребенка, купированы симптомы сердечной недостаточности. Сепарация листков перикарда на ЭхоКГ составляла до 6 мм. Ребенок был переведен в ОДКБ.

В ОДКБ девочка повторно обследовалась на герпес и ЦМВ методом полимеразной цепной реакции (ПЦР), в результате внутриутробная инфекция была исключена. В общем анализе крови – легкая гипохромная анемия. Выполнялось биохимическое исследование крови (С-реактивный белок, КФК, ЛДГ, АСТ, АЛТ, электролиты – показатели в пределах нормы). Иммунологическое обследование выявило незначительное снижение сывороточного иммуноглобулина А. Исследование на LE-клетки дало отрицательный результат. Результат пробы Манту – гиперемия 5 мм. В ОДКБ установлен диагноз: «Экссудативный перикардит, сердечная недостаточность II А-Б ст. Анемия легкая гипохромная. Тимомегалия II–III ст.» Проведенное лечение: стеридеф, преднизолон в дозе 1,5 мг/кг в течение 7 дней (далее с постепенной отменой и с переходом на ибуфен), верошпирон, аспаркам, рибоксин. Выписана с клиническим улучшением. ЭхоКГ при выписке: сепарация листков перикарда 2-3 мм.

Вновь поступила в ОДКБ в возрасте 7,5 месяцев с жалобами на одышку, хрипящее дыхание, редкий кашель. Состояние при поступлении тяжелое за счет выраженности симптомов сердечной недостаточности до II А-Б степени. ЭхоКГ при поступлении: «Фракция выброса левого желудочка – 77%. За всеми отделами сердца большое количество жидкости в перикарде. Максимальная сепарация листков за задней стенкой левого желудочка – 22 мм, за верхушкой – 21 мм». Общий анализ крови – без отклонений. Учитывая рецидив экссудативного перикардита, вновь был назначен преднизолон 1,5 мг/кг/сут перорально, получала также фурсе-

мид, верошпирон, аспаркам, виферон, элькар, магне-В6. После проведенного лечения состояние ребенка улучшилось: признаки сердечной недостаточности купированы, по данным ЭхоКГ положительная динамика (рис. 3): «Сепарация листков за верхушкой сердца – 5-6 мм, за правым предсердием – до 12 мм, правым желудочком – 10 мм. Жидкость имеет эхопозитивные включения (фибрин?)».

При контрольном обследовании в 9 месяцев признаков сердечной недостаточности не отмечалось. ЭхоКГ: «Фракция выброса левого желудочка – 84,4%. Сепарация листков за задней стенкой левого желудочка – 6-7 мм, за верхушкой – 7-8 мм». Рекомендовано продолжить прием преднизолона в дозе 15 мг/сут, верошпирона, аспаркама, элькара.

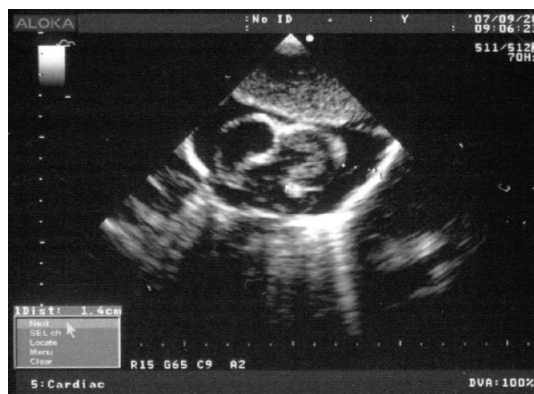


Рис. 3. Данные ЭхоКГ-обследования Варвары Б. в 8 месяцев

Для уточнения этиологии заболевания, дальнейшей тактики ведения, девочка в 10 месяцев была направлена в кардиологическое отделение Московского НИИ педиатрии и детской хирургии, где находилась на обследовании и лечении в течение 1,5 месяцев. Проводилось ПЦР-исследование на инфекции *Chlamidia trachomatis*, *Chlamidia pneumoniae*, *Ureaplasma urealyticum*, *Mycoplasma hominis*, *Mycoplasma pneumoniae*, *Cytomegalovirus*, *Epstein-Barr*, *Herpes simplex*. Внутриутробная инфекция не выявлена. Консультирована фтизиатром – туберкулезный процесс исключен. Проводилось исследование крови на гормоны щитовидной железы – показатели в норме. Иммуноглобулины сыворотки крови – в пределах нормы, циркулирующие иммунные комплексы – 0,167 (норма – до 0,110). Биохимическое исследование крови – показатели без отклонений. Учитывая наличие выпота в перикарде начиная с внутриутробного периода, исключалась аномалия развития – дивертикул пе-

рикарда. По данным ЭхоКГ, косвенных признаков аномалии перикарда не получено. Проведен врачебный консилиум с участием профессоров, д-ров мед. наук Ю.М. Белозерова и И.В. Леонтьевой. На основании данных анамнеза, клинко-лабораторного и инструментального обследований сделано заключение о наличии у девочки идиопатического рецидивирующего экссудативного перикардита. Учитывая возможную аутоиммунную природу заболевания, было решено провести курс противовоспалительной терапии далагиллом. ЭхоКГ при выписке: «Сепарация листков перикарда по задней стенке не определяется, в области верхушки и по правому желудочку – до 4,5 мм». Рекомендовано: продолжить лечение верошпироном (длительно), далагиллом (до 6 месяцев), постепенно отменить преднизолон с переходом на вольтарен.

В 1 год 1 месяц на фоне терапии далагиллом, верошпироном, вольтареном состояние ребенка ухудшилось: появилось хрипящее дыхание при нагрузке, снизился аппетит, в связи с чем девочка вновь поступила в кардиопульмонологическое отделение ОДКБ. По данным ЭхоКГ – появление выпота (за боковой стенкой левого желудочка – до 18 мм, за верхушкой – 10 мм, за правым желудочком – 10 мм, за правым предсердием – 11 мм, за задней стенкой левого желудочка – 13 мм). Вольтарен отменен, назначены преднизолон в дозе 1,5 мг/кг и гипотиазид, должен далагил (1/4 табл. в сутки). Девочка также получала панангин и элькар. На фоне проводимой терапии признаки сердечной недостаточности быстро купированы (в течение 3 дней), через 2 недели получен положительный эффект и по данным ЭхоКГ – сепарация листков перикарда 3-4 мм. Девочка выписана с рекомендациями продолжить прием преднизолона в прежней

дозе, далагила, гипотиазида, панангина, элькара с последующим ЭхоКГ-контролем через месяц.

Таким образом, у данного ребенка мы трижды наблюдали рецидивы экссудативного перикардита, которые сопровождались ухудшением общего состояния, появлением признаков сердечной недостаточности, резким нарастанием выпота в перикард по данным ЭхоКГ.

По данным литературы, выделяют ряд причин, способных объяснить рецидивы перикардита: недостаточная доза и/или длительность лечения противовоспалительными средствами или кортикостероидами при аутоиммунном перикардите; увеличение репликации вирусной ДНК/РНК в ткани перикарда при раннем назначении кортикостероидов, приводящее к нарастанию содержания вирусных антигенов; повторная инфекция; обострение болезни соединительной ткани. О наличии иммунопатологического процесса свидетельствует латентный период длительностью несколько месяцев, присутствие антител к ткани сердца, быстрый ответ на лечение кортикостероидами, одновременное наличие других аутоиммунных заболеваний. Описаны редкие случаи генетической предрасположенности.

Хотя обнаружение даже инициальных форм перикардитов существенно упростилось за счет внедрения инструментальных методов обследования пациентов, этиологическая их диагностика остается сложной, а во многих случаях только предположительной. Для подтверждения диагноза необходима компьютерная / магнитно-резонансная томография. Данное обследование планируется провести девочке в возрасте 2-3 лет в отделении кардиологии Московского НИИ педиатрии и детской хирургии.

ЛИТЕРАТУРА

1. Современные рекомендации по диагностике и лечению болезней перикарда // *Consilium medicum*. – 2005. – Т. 7, № 5. – С. 3–8.
2. The Task Force on the Diagnosis and Management of Pericardial Diseases of the European Society of

Cardiology. Guidelines on the Diagnosis and Management of Pericardial Diseases // Eur Heart J. – 2004. – Vol. 25. – P. 1–28.

Поступила 10.12.2008 г.