

Клиническая медицина

УДК 616.334-002-031.84-08

БОЛЕЗНЬ КРОНА В ОБЩЕХИРУРГИЧЕСКОМ СТАЦИОНАРЕ

В. В. Рыбачков¹, доктор медицинских наук,
С. В. Куликов¹, доктор медицинских наук,
Н. В. Березняк¹

¹ ФГБОУ ВО «Ярославский государственный медицинский университет» Минздрава России, 150000, Россия, г. Ярославль, ул. Революционная, д. 5

РЕЗЮМЕ Цель – изучить клинические проявления и особенности морфологической картины болезни Крона.

Материал и методы. Проведен анализ клинических проявлений и тактики ведения 233 больных с верифицированным диагнозом болезни Крона, госпитализированных в хирургический стационар с 1978 по 2018 год. Диагноз болезни Крона ставился на основании клинических данных, УЗИ-признаков заболевания в виде циркулярного утолщения стенок терминального отдела подвздошной кишки, результатах эндоскопического и гистологического исследования, интраоперационных данных.

Результаты и обсуждение. Наиболее частыми симптомами у пациентов с болезнью Крона были боль в животе (92,1%), диспепсия, дисфункция стула и повышение температуры тела. Самой распространёнными «масками» заболевания являются острый аппендицит (68,7% случаев), перитонит (22,9%), острая кишечная непроходимость (13,7%). Кровотечение из желудочно-кишечного тракта наблюдалось у 3 больных пожилого возраста. В большинстве случаев патологический процесс локализовался в тонкой кишке (89,7%).

Частота оперативных вмешательств при болезни Крона составила 58,0%, радикальное оперативное вмешательство заключалось в резекции измененного участка кишки.

Заключение. Многообразные «клинические маски», имитирующие острую хирургическую патологию, обуславливают высокую частоту оперативных вмешательств и тот факт, что болезнь Крона в значительном числе случаев диагностируется интраоперационно и требует гистологического подтверждения, что диктует необходимость детального знакомства общего хирурга с особенностями диагностики и лечения данного заболевания.

Ключевые слова: болезнь Крона, клиника, морфология, диагностика, лечение.

* Ответственный за переписку (corresponding author): nvbereznyak@mail.ru.

Болезнь Крона – хроническое, рецидивирующее заболевание желудочно-кишечного тракта неясной этиологии, характеризующееся трансмуральным, гранулематозным воспалением с развитием местных и системных осложнений.

В. Crohn в 1932 г. описал клиническую картину терминального илеита у 18 пациентов, что позволило выделить эту патологию как отдельную нозологическую единицу.

Данные о заболеваемости и распространенности болезни Крона ограничены, поскольку ретроспективные исследования в данном направлении стали проводиться только с 1935 г. По данным R. E. Sedlack et al. (1980) [1, 5], с 1935 по 1975 г. ежегодная заболеваемость болезнью Крона составила 1,9 на 100 тыс. населения. В последующие годы публиковались работы, отражающие рост заболеваемости и распространенности данной патологии.

По мере накопления клинико-морфологических данных было установлено, что патологический процесс при болезни Крона может поражать все отделы пищеварительного тракта: слепую и выходящую кишку, желудок и двенадцатиперстную кишку, пищевод, анальный канал [2]. Характерна сегментарность поражения; при этом длина пораженных участков может быть различной, а поврежденные сегменты отделены неизменными областями.

К наиболее частым клиническим симптомам болезни Крона относятся хроническая диарея, в большинстве случаев без примеси крови, боль в животе, лихорадка и анемия неясного генеза, симптомы кишечной непроходимости, а также перианальные осложнения. У значительной части больных могут обнаруживаться внекишечные проявления заболевания [3].

В практике болезнь Крона может встречаться под различными клиническими масками, что определяет трудности ее диагностики и лечения.

Цель исследования – изучить клинические проявления болезни Крона и особенности морфологической картины заболевания.

МАТЕРИАЛ И МЕТОДЫ

Основу данного исследования составили клинические наблюдения 233 больных (114 мужчин и 119 женщин), госпитализированных в хирургическое отделение в период с 1972 по 2018 г., которым при выписке из стационара был установлен диагноз «Болезнь Крона». Возраст больных колебался от 15 до 87 лет, средний возраст – 42,5 года. Диагноз ставился на основании клинических данных; ультразвуковых признаков заболевания в виде циркулярного утолщения стенок терминального отдела подвздошной кишки; эндоскопического и гистологического исследования; интраоперационных данных.

РЕЗУЛЬТАТЫ И ОБСУЖДЕНИЕ

В период с 1972 по 2018 г. было пролечено 233 больных с болезнью Крона. С 1972 по 1982 г. поступили 29 (12,4%), с 1983 по 1993 г. – 42 (18,0%), с 1994 по 2004 г. – 51 (21,89%), с 2005 г. по настоящее время – 111 пациентов (47,64%). Выявленный рост числа случаев данного заболевания, по-видимому, связан с внедрением в практику ультразвукового исследования и эндоскопии толстой кишки, что, с одной стороны, в экстренных случаях позволяло избежать диагностической лапаротомии, а с другой – своевременно заподозрить болезнь Крона и предпринять дальнейшие действия по её верификации.

Ведущим клиническим симптомом болезни Крона являлась боль в животе (92,1%). Тошнота, рвота наблюдались в 61,84% случаев, температура тела выше 37°C – в 38,16%, дисфункция стула – в 28,29%. У трех больных (1,29%) имело место кровотечение из желудочно-кишечного тракта. При поступлении лейкоцитоз выше $10,0 \times 10^{12}/л$ наблюдался в 51,9% случаев, в том числе в 22,2% – был выше $14,0 \times 10^{12}/л$.

Через 12 часов от развития симптомов заболевания поступили 26,97%, через 24 часа – 23,0%, через 36 – 26,31% больных, остальные пациенты были госпитализированы в более поздние сроки.

При наблюдении в стационаре у 3 пациентов (возраст – 72–80 лет) выявлено кровотечение из желудочно-кишечного тракта, проявляющееся наличием крови в каловых массах. Длительность кровотечения составила от 12 до 36 часов. Во всех случаях признаков геморрагического шока не отмечено. Снижение уровня гемоглобина квалифицировалось в двух случаях как легкая кровопотеря, в одном – как тяжелая. Всем пациентам проводилась стандартная гемостатическая терапия (этамзилат, викасол, аминокaproновая кислота). При тяжелой кровопотере выполнялись ге-

мотрансфузии, после остановки кровотечения – эндоскопическое исследование. Летальных исходов не было.

Оперативное вмешательство имело место у 135 больных (57,94%). Все оперированные поступили в экстренном порядке. Предварительными диагнозами до операции были острый аппендицит (68,7% случаев), перитонит (22,9%), острая кишечная непроходимость (13,7%), перфорация полого органа (5,3%). Значительно реже (в 6,1% случаев) была заподозрена другая патология: мезентериальный тромбоз, хронический аппендицит, внематочная беременность, воспаление дивертикула Меккеля. Болезнь Крона как предварительный диагноз была выставлена лишь в 1,5% случаев (2 больных).

Болезнь Крона наиболее часто выявлялась во время экстренной операции. Диагноз ставился на основании интраоперационного исследования. При болезни Крона характерным является возникновение на слизистой оболочке щелевидных или змеевидных язв (рис. 1), которые имеют ровные края с наличием вокруг и преимущественно в дне язвы грануляционной ткани, воспалительного клеточного инфильтрата.

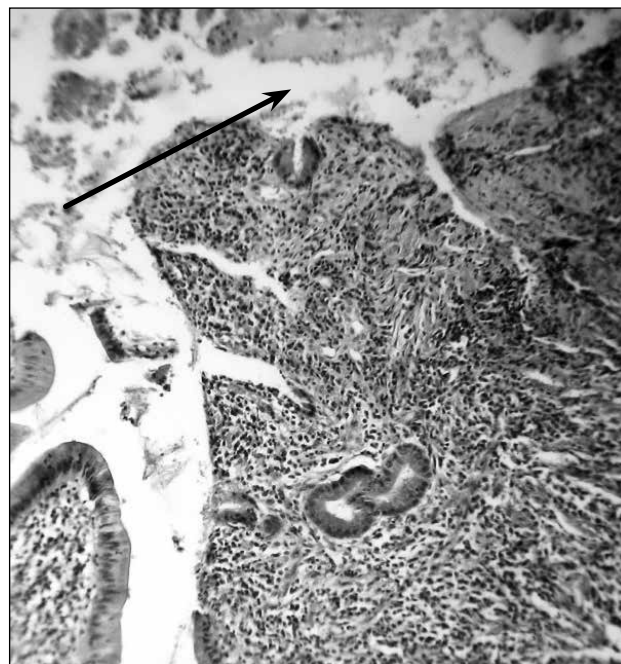


Рис. 1. Щелевидная язва слизистой оболочки (показана стрелкой). Выраженная лимфоцитарная и нейтрофильная инфильтрация слизистой оболочки. Окраска гематоксилин-эозином, ув. 200

Оперативное вмешательство сводилось к выполнению аппендэктомии (61,81%), резекции кишки с первичным анастомозом (25,45%), диагностической лапаротомии (9%), ушиванию перфорации кишки (3,7%). Послеоперационная летальность составила

1,36% (2 больных). Фатальные исходы были обусловлены прогрессированием заболевания, абдоминальным сепсисом и декомпенсацией сопутствующей патологии.

Одной из главных особенностей гистологической картины при болезни Крона является наличие гранулём. Гранулематозное воспаление характеризуется образованием гранулём (узелков), возникающих в результате пролиферации и трансформации способных к фагоцитозу клеток. В состав гранулём входят различные типы макрофагов (эпителиоидные, гигантские клетки типа Пирогова–Лангханса, клетки типа инородных тел, ксантомные клетки), а также другие виды клеток – лимфоциты, плазматические, эозинофилы, нейтрофилы. При болезни Крона гранулёмы чаще похожи на туберкулезные, т. е. состоят из эпителиоидных клеток, лимфоцитов и многоядерных гигантских клеток типа Пирогова – Лангханса (рис. 2), но в отличие от туберкулоидных в них нет очагов казеозного некроза.

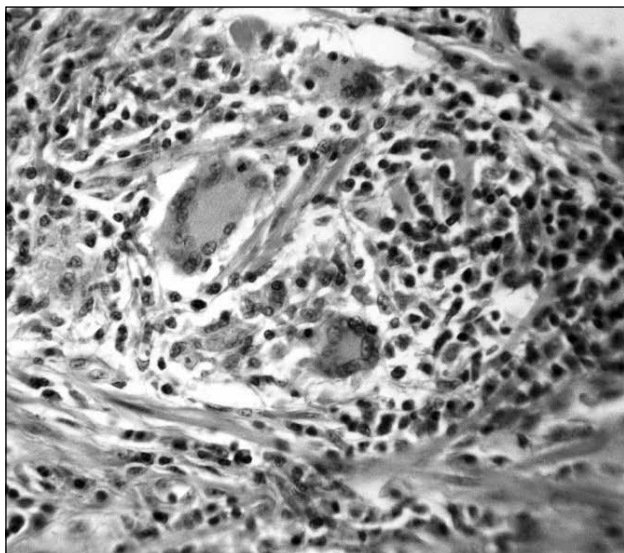


Рис. 2. Участок подслизистой основы с лимфоцитами, эпителиоидными клетками и тремя гигантскими многоядерными клетками типа Пирогова–Лангханса (показаны стрелками). Окраска гематоксилин-эозином, ув. 200

В исследуемых препаратах прослеживался трансмуральный характер поражения. Видны изменения мышечной оболочки кишки в виде мононуклеарной и эозинофильной инфильтрации (рис. 3)

Трансмуральный характер поражения кишки при болезни Крона определяет изменения серозной оболочки и жировой клетчатки. Клетчатка частично окружает тонкую кишку по передней и задней по-

верхности вовлеченного сегмента. Этот феномен известен как «жировая обертка» (fat wrapping) и является специфичным для болезни Крона [4].

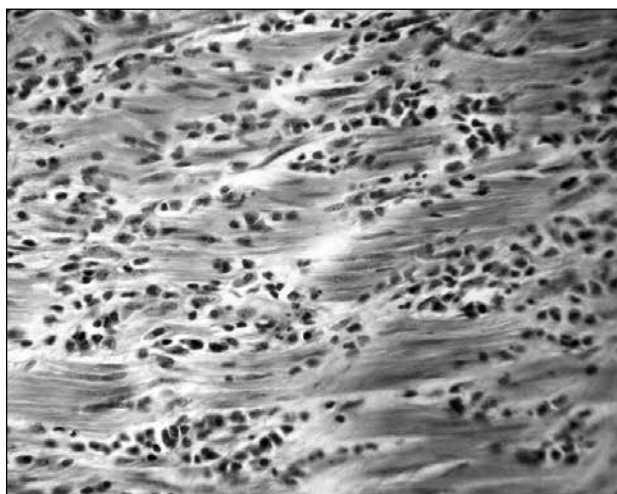


Рис. 3. Выраженная мононуклеарная и эозинофильная инфильтрация мышечной оболочки кишки. Окраска гематоксилин-эозином, ув. 400

По локализации патологического процесса изменения в тонкой кишке выявлены у 209 (89,7%), в толстой – у 24 пациентов (10,30%).

Из 233 больных 98 получили консервативное лечение. В ходе обследования и динамического наблюдения показания к лапаротомии у них не были определены, а диагноз устанавливался на основании результатов ультразвукового исследования органов брюшной полости в виде циркулярного утолщения стенок терминального отдела подвздошной кишки. Комплекс лечебных мероприятий включал антибактериальную терапию, применение сульфаниламидных препаратов (сульфасалазин, месалазин по схеме). Консервативная терапия во всех случаях была эффективной. При консервативном лечении летальных исходов не было.

Таким образом, разнообразие клинических проявлений болезни Крона, неспецифичность жалоб и многообразные «клинические маски» болезни, имитирующие острую хирургическую патологию, обуславливают высокую частоту оперативных вмешательств при данном заболевании и тот факт, что болезнь в значительной части случаев диагностируется интраоперационно и требует гистологического подтверждения. Такие реалии диктуют необходимость детального знакомства хирурга общего профиля с особенностями диагностики и лечения болезни Крона.

ЛИТЕРАТУРА

1. Гастроэнтерология : нац. рук-во / под ред. В. Т. Ивашкина, Т. Л. Лапиной. – М. : ГЭОТАР-Медиа, 2013. – 700 с.
2. Шифрин, О. С. Болезнь Крона: особенности патогенеза, клиники, лечения / О. С. Шифрин // Consilium Medicum. – 2001. – Т. 3, № 6. – С. 261–267.
3. Barnert J. Management of lower gastrointestinal tract bleeding / J. Barnert, H. Messmann // Best Pract. Res. Clin. Gastroenterol. – 2008. – № 22. – P. 295–312.
4. Fat-wrapping in Crohn's disease: pathological basis and relevance to surgical practice / A. L. Sheehan, B. F. Warren, M. W. L. Gear [et al.] // Br. J. Surg. – 1992. – Vol. 79. – P. 955–959.
5. Incidence of Crohn's disease in Olmsted County, Minnesota, 1935–1975 / R. E. Sedlack, J. Whistmant, L. R. Elveback [et al.] // Am. J. Epidemiol. – 1980. – Vol. 112. – P. 759–763.

CROHN'S DISEASE IN GENERAL SURGERY HOSPITAL

V. V. Rybachkov, S. V. Kulikov, N. V. Bereznyak

Abstract. Objective: to study clinical manifestations and peculiarities of clinical finding in Cron's disease.

Materials and methods. Clinical manifestations and treatment tactics in 223 patients with verified diagnosis of Crohn's disease admitted into general surgery hospital from 1978 to 2018 were analyzed. The diagnosis was made upon clinical findings, results of ultrasound examination such as circulatory thickening of the walls in ileum terminal section, endoscopy examination, intraoperative data and histological findings.

Results and discussion. Abdominal pain (92,1%), dyspepsia, stool dysfunction, body temperature rise were the most frequent symptoms in this group of patients. Acute appendicitis (68,7% cases), peritonitis (22,9% cases), acute intestinal obstruction (13,7% cases) were the prevailed "mask" of Crohn's disease. Gastro-intestinal bleeding was observed in 3 elderly patients. Pathological process was localized in small bowel in the most cases (89,7%). Frequency of operative interventions in Crohn's disease was amounting to 58,0%; radical operative intervention consisted in the resection of altered bowel zone.

Conclusions. That's why varied "clinical masks" of the disease which imitated acute surgical pathology stipulated high frequency of operative interventions in this disease and the fact that the disease in significant part of these cases was diagnosed intraoperatively and required histological verification allowed us to dictate the necessity of the detailed acquaintance of general surgeon with the peculiarities of Crohn's disease diagnosis and treatment.

Key words: Crohn's disease, clinical manifestations, morphological findings, general surgery hospital.