

Федеральное государственное бюджетное образовательное  
учреждение высшего образования  
«Ивановская государственная медицинская академия»  
Министерства здравоохранения Российской Федерации

---

# ВЕСТНИК ИВАНОВСКОЙ МЕДИЦИНСКОЙ АКАДЕМИИ

---

Рецензируемый научно-практический журнал

Основан в 1996 г.

**Том 22**

**№ 4**

**2017**

**ДИАГНОСТИКА И ЛЕЧЕНИЕ ЗАБОЛЕВАНИЙ И ТРАВМ ОПОРНО-ДВИГАТЕЛЬНОГО АППАРАТА**

## Редакционная коллегия

Главный редактор – Е. В. БОРЗОВ, доктор медицинских наук, профессор  
Зам. главного редактора – В. В. ЧЕМОДАНОВ, доктор медицинских наук, профессор  
Отв. секретарь – О. А. НАЗАРОВА, доктор медицинских наук, профессор

Е. К. БАКЛУШИНА, доктор медицинских наук, профессор  
Т. Р. ГРИШИНА, доктор медицинских наук, профессор  
Л. А. ЖДАНОВА, доктор медицинских наук, профессор  
С. И. КАТАЕВ, доктор медицинских наук, профессор  
Е. А. КОНКИНА, доктор медицинских наук, профессор  
А. И. МАЛЫШКИНА, доктор медицинских наук, доцент  
И. Е. МИШИНА, доктор медицинских наук, профессор  
А. Е. НОВИКОВ, доктор медицинских наук, профессор  
С. Н. ОРЛОВА, доктор медицинских наук, профессор  
Е. Ж. ПОКРОВСКИЙ, доктор медицинских наук, доцент  
А. И. РЫВКИН, доктор медицинских наук, профессор  
Б. Г. САФРОНОВ, доктор медицинских наук, доцент  
А. И. СТРЕЛЬНИКОВ, доктор медицинских наук, профессор

## Редакционный совет

Г. АЛИЕВ, д-р мед. наук, профессор (США)	А. А. МИРОНОВ, д-р мед. наук, профессор (Италия)
А. А. БАРАНОВ, академик РАН и РАМН, д-р мед. наук, профессор (Москва)	Ю. В. НОВИКОВ, академик РАН, заслуженный деятель науки РФ, д-р мед. наук, профессор (Ярославль)
С. А. БОЙЦОВ, д-р мед. наук, профессор (Москва)	В. Н. РАКИТСКИЙ, академик РАН, заслуженный деятель науки РФ, д-р мед. наук, профессор
Ю. Е. ВЫРЕНКОВ, заслуженный деятель науки РФ, д-р мед. наук, профессор (Москва)	И. Е. ЧАЗОВА, чл.-корр. РАН, д-р мед. наук, профессор (Москва)
Е. И. ГУСЕВ, академик РАН, д-р мед. наук, профессор (г. Москва)	Е. И. ЧАЗОВ, академик РАН и РАМН, д-р мед. наук, профессор (Москва)
Т. И. КАДУРИНА, д-р мед. наук, профессор (Санкт-Петербург)	
А. И. МАРТЫНОВ, академик РАН, д-р мед. наук, профессор (Москва)	

Учредитель: федеральное государственное бюджетное  
образовательное учреждение высшего образования  
«Ивановская государственная медицинская академия»  
Министерства здравоохранения Российской Федерации

Решением президиума Высшей аттестационной комиссии  
Министерства образования и науки РФ  
журнал «Вестник Ивановской медицинской академии»  
рекомендован для публикации основных научных результатов диссертаций  
на соискание ученых степеней кандидата и доктора наук  
<http://vak.ed.gov.ru>

Журнал включен в Российский индекс научного цитирования  
<http://elibrary.ru>

Сайт журнала в сети Интернет:  
[vestnik-ivgma.ru](http://vestnik-ivgma.ru)

Адрес редакции и издателя журнала:  
153012, Иваново, Шереметевский просп., 8  
ФГБОУ ВО «Ивановская государственная медицинская академия»  
Минздрава России  
Тел.: (4932) 32-95-74  
E-mail: [vestnik-ivgma@isma.ivanovo.ru](mailto:vestnik-ivgma@isma.ivanovo.ru), [rioivgma@mail.ru](mailto:rioivgma@mail.ru)

Зав. редакцией *С. Г. Малытина*

Свидетельство о регистрации № 013806 от 13 июня 1995 г.  
выдано Комитетом Российской Федерации по печати

Подписной индекс Объединенного каталога «Пресса России»: 42143

Редакторы *С. Г. Малытина, Е. Г. Бабаскина*  
Компьютерная верстка *ИПК «ПресСто»*

Дата выхода в свет: 25.04.2018. Формат 60×84<sup>1/8</sup>.  
Бумага офсетная. Усл. печ. л. 7,5.  
Тираж 500 экз. Заказ № 1676. Цена договорная

Отпечатано в ООО «ПресСто»  
153025, г. Иваново, ул. Дзержинского, 39, строение 8  
Тел. 8-930-330-26-70

## СОДЕРЖАНИЕ      CONTENTS

### Организация здравоохранения

### Healthcare management

**Волошин В. П., Еремин А. В., Санкаранараянан С. А.**

**Voloshin V. P., Eremin A. V., Sankaranarayanan S. A.**

Организация помощи пострадавшим при дорожно-транспортных происшествиях в Московской области

6

Organization of treatment for patients who suffered from road-transport accidents in Moscow region

### Вопросы общей патологии

### Problems of general pathology

**Писарев В. В., Карпова О. В.**

**Pisarev V. V., Karpova O. V.**

Электрофизиологические критерии регенерации периферического нерва при воздействии локальной резонансной вибрации

10

Electric physiology criteria for peripheral nerve regeneration in local resonance vibration exposure

### Клиническая медицина

### Clinical medicine

**Гарькавий Н. Г., Верещагин Н. А., Жильцов А. А., Верещагина Е. Н.**

**Garkaviy N. G., Vereschagin N. A., Zhiltsov A. A., Vereschagina E. N.**

Эндопротезирование при посттравматических изменениях вертлужной впадины

15

Endoprosthesis in post trauma alterations of acetabulum

**Галкин А. Г., Волошин В. П., Санкаранараянан А. С., Шахов Э. Н.**

**Galkin A. G., Voloshin V. P., Sankaranarayan A. S., Shakhov E. N.**

Особенности оперативного лечения переломов вертлужной впадины при политравме

20

The peculiarities of acetabulum fractures operative treatment in polytrauma

**Шершнева О. Г., Кирпичев И. В., Гаврилова Э. В.**  
Состояние кровоснабжения кожных лоскутов в отдаленном периоде после несвободной кожной пластики дефектов кисти

24

**Shershneva O. G., Kirpichyov I. V., Gavrilov E. V.**  
Bloodflow of cutaneous flaps in the remote period after flap coverage of wound in hand defects

**Цыкунов М. Б.**

**Tsykunov M. B.**

Эффективность реабилитации при повреждениях большеберцовой коллатеральной и передней крестообразной связки

27

The effectiveness of the rehabilitation in the lesions of tibial collateral and anterior cruciate ligaments

### Обзор литературы

### Review

**Айрапетов Г. А., Воротников А. А., Коновалов Е. А.**

**Airapetov G. A., Vorotnikov A. A., Kononov E. A.**

Консервативное лечение гонартроза

31

Conservative treatment for gonarthrosis

**Корыткин А. А., Тенилин Н. А., Герасимов С. А., Зыкин А. А., Захарова Д. В., Ковалдов К. А., Новикова Я. С.**

**Korytkin A. A., Tenilin N. A., Gerasimov S. A., Zykin A. A., Zakharova D. V., Kovaldov K. A., Novikova Ya. S.**

Хирургическое лечение аваскулярного некроза головки бедренной кости

37

Surgical treatment for whirlbone avascular necrosis

### В помощь практическому врачу

### Guide for practitioners

**Дорошко И. Г., Волошин В. П., Еремин А. В., Санкаранараянан С. А., Филипповская Ж. С.**

**Dorozhko I. G., Voloshin V. P., Eremin A. V., Sankaranarayanan S. A., Filippovskaya Zh. S.**

Опыт восполнения массивной кровопотери у пострадавших с политравмой в травмоцентрах Московской области

72

Monitoring of massive hemorrhage compensation in patients with polytrauma in trauma centers in Moscow region

**Илларионов А. Г., Гриб С. В., Юровских А. С., Волокитина Е. А., Гилев М. В., Азорина Т. С.**

**Illarionov A. G., Grib S. V., Yurovskikh A. S., Volokitina E. A., Gilev M. V., Azorina T. S.**

Применение металлических материалов для медицинских имплантатов

46

Usage of metal materials for medical implants

Краткие сообщения	Brief reports
<p><b>Волокитина Е. А., Демидов В. А.</b>  Опыт организации медицинской помощи пострадавшим с сочетанной травмой в условиях травмоцентра 1-го уровня 51</p> <p><b>Познанский С. В., Гагуа А. К., Новиков Е. А., Карпов Д. В., Рюмин А. В.</b>  Сочетанные эндовидеохирургические методики при сочетанной торакоабдоминальной травме 53</p> <p><b>Шарипов И. А., Владимирова Е. С., Розумный П. А., Шабанов А. К.</b>  Ранние последствия и осложнения тяжёлой травмы груди при политравме, причины летальных исходов 55</p> <p><b>Акайзин Э. С., Кулагин В. Ф.</b>  Анализ количественного содержания летучих жирных кислот в диагностике гнойной инфекции у больных с осложнённой травмой и в оценке эффективности лечения 57</p>	<p><b>Volokitina E. A., Demidov V. A.</b>  Organization of medical treatment in patients with combined trauma in trauma center of 1<sup>st</sup> level</p> <p><b>Poznansky S. V., Gagua A. K., Novikov E. A., Karpov D. V., Ryumin A. V.</b>  Combined endovideosurgical techniques in combined thoracoabdominal trauma</p> <p><b>Sharipov I. A., Vladimirova E. S., Rozumny P. A., Shabanov A. K.</b>  Structural differentiation of early after-effects and complications of severe breast trauma in polytrauma and lethal outcome causes' analysis</p> <p><b>Akaizin E. S., Kulagin V. F.</b>  Clinical significance of fat acids examination in wound discharge in patients with complicated trauma</p>



### **Уважаемые читатели!**

*Предлагаемый вашему вниманию номер «Вестника Ивановской медицинской академии» посвящен вопросам диагностики и лечения заболеваний и травм опорно-двигательного аппарата и является монотематическим. С одной стороны, этим номером мы продолжаем движение в сторону сужения круга интересных нам научных проблем – чтобы сделать наш журнал более специализированным, а его содержание – более однородным. С другой стороны, монотематический номер по травматологии выпущен нами впервые, и этот «дебют», надеемся, будет интересен многим, так как материалы представлены ведущими травматологическими клиниками страны и отражают результаты лечения в том числе тяжелых и редких случаев. Часть работ обобщает коллективный опыт нескольких клиник.*

*Этот номер складывался непросто – и по причине своеобразия клинического материала, и в связи с объективной сложностью обобщения небольшого числа разнородных наблюдений. Однако нам представляется важным вынести на страницы журнала результаты труда травматологов-ортопедов, отражающие достижения и перспективы развития этой специальности. Надеемся, что выпуск монотематических номеров по травматологии и ортопедии станет нашей традицией.*

**Главный редактор д-р мед. наук,  
проф. Е. В. БОРЗОВ**

---

---

## Организация здравоохранения

---

---

УДК 614.8:656.1

### **ОРГАНИЗАЦИЯ ПОМОЩИ ПОСТРАДАВШИМ ПРИ ДОРОЖНО-ТРАНСПОРТНЫХ ПРОИСШЕСТВИЯХ В МОСКОВСКОЙ ОБЛАСТИ**

**В. П. Волошин**, доктор медицинских наук,  
**А. В. Еремин**, доктор медицинских наук,  
**С. А. Санкаранараянан\***, кандидат медицинских наук

ГБУЗ МО «Московский областной научно-исследовательский клинический институт им. М. Ф. Владимирского», 129110, Россия, г. Москва, ул. Щепкина, д. 61/2

**РЕЗЮМЕ** Описана структура травматолого-ортопедической службы Московской области, ее основные задачи, а также представлены полные статистические данные, характеризующие ее состояние. Обсуждаются тревожные тенденции в состоянии травматолого-ортопедической помощи и предлагаются возможные пути улучшения сложившейся ситуации. Рассматриваются вопросы формирования и работы травмоцентров 1, 2 и 3-го уровней.

**Ключевые слова:** травматолого-ортопедическая помощь, сочетанная травма, нейрохирургическая помощь, центральная районная больница, стационар, травмоцентр, дорожно-транспортные происшествия.

\* Ответственный за переписку (*corresponding author*): [sasmalin@gmail.com](mailto:sasmalin@gmail.com)

Ежегодно в России около 12 млн человек получают травмы, из них 3 млн временно утрачивают трудоспособность, свыше 70 тыс. становятся инвалидами, а более 300 тыс. погибают [4]. Большой вклад в эту печальную статистику вносят сочетанные и множественные травмы. Именно эти травмы диагностируются у 8–14% всех стационарных больных, и именно они являются причиной более 60% всех летальных исходов от травм [5, 8]. Инвалидизация пациентов особенно часто происходит вследствие политравм [7], поскольку тяжесть повреждений, преимущественно опорно-двигательного аппарата и головного мозга, сложность лечения и реабилитации, осложнения и врачебные ошибки приводят к тому, что частота стойкой утраты трудоспособности при них достигает 15–20% [2, 6].

Жители подмосковных городов и прилегающих населенных пунктов, а также другие пострадавшие (независимо от места проживания) в результате производственных, бытовых травм, железнодорожных и дорожно-транспортных происшествий (ДТП), число которых в летний период увеличивается за счет массового выезда жителей г. Москвы на отдых в Подмоскovie, получают квалифицированную травматологическую и нейротравматологическую помощь в травматологических отделениях ЛПУ области, задача которых заключается в своевременном приеме больных, поступающих

по экстренным показаниям, а также больных с заболеваниями опорно-двигательного аппарата.

С целью координации и работы травматолого-ортопедической службы организован аппарат главного специалиста Министерства здравоохранения Московской области по травматологии-ортопедии, в который вошли сотрудники отделения травматологии и ортопедии Московского областного научно-исследовательского клинического института (МОНИКИ) им М. Ф. Владимирского – кураторы 15 медицинских округов области и главные специалисты по травматологии и ортопедии. Сотрудники клиники проводят постоянный мониторинг оказания помощи пострадавшим в ДТП. В 2016 г. в Московской области число погибших на месте ДТП, по данным бюро судебно-медицинской экспертизы, составило 756 человек. Обратилось за помощью во все стационары, включая травмоцентры, 7056 пострадавших, госпитализировано 5143, умерло в стационарах 317. В травмоцентры поступило 5759 человек, госпитализировано в травмоцентры 4065, умерло в травмоцентрах 245. Высокая смертность пострадавших в ДТП, как одна из наиболее серьезных проблем, диктует необходимость совершенствования специализированной медицинской помощи при тяжелых сочетанных повреждениях.

Специализированная ортопедо-травматологическая помощь населению оказывается в четырех

областных учреждениях: МОНИКИ им. М. Ф. Владимирского, Московской областной детской клинической травматолого-ортопедической больницы, Московском областном госпитале ветеранов войн, Московском областном центре восстановительного лечения и реабилитации, в 50 самостоятельных травматологических отделениях ЛПУ Московской области, а также она представлена травматологическими койками в составе 10 хирургических отделений.

В Московской области функционирует также 174 специализированных амбулаторно-поликлинических кабинета и 14 отделений. До 80% больных с ушибами, ранами, ожогами, вывихами, растяжением связок и более 90% больных с патологией костно-мышечной системы получают лечение в амбулаторных условиях. Общее число травматологических коек в ЛПУ Московской области составляет 2458, из них в травматологических отделениях – 2281 (92,7%), в хирургических – 177 (7,3%); число ортопедических коек для взрослых – 85. Несмотря на вызывающее тревогу сокращение числа травматологических коек в ЛПУ Московской области, обеспеченность ими населения в 2015 г. составила 4,1 на 10 тыс. чел., что превышает аналогичные показатели в среднем по России [3]. Но обеспеченность населения ортопедическими койками в Московской области составляет 0,2 на 10 тыс. чел., что в 3 раза меньше, чем в среднем по стране (0,6 на 10 тыс.) [3], и такой значительный дефицит приводит к тому, что только 7,5% больных с патологией костно-мышечной системы получают лечение на специализированных койках. В травматологических отделениях некоторых районных и городских больниц выделены койки дневного стационара (116).

Работа по формированию травмоцентров в Московской области началась в 2008 г. В настоящее время в результате реорганизации, утвержденной Министерством здравоохранения Московской области<sup>1</sup>, функционирует 44 травмоцентра. Работа травмоцентров осуществляется по следующей схеме: травмоцентры 3-го уровня осуществляют реанимационную помощь и неотложную хирургическую помощь; травмоцентры 2-го уровня – реанимационную помощь, неотложную хирургическую помощь, травматологическую помощь, интенсивную терапию и компьютерную томографию; травмоцентры 1-го уровня – полный объем специализированной помощи. В травмоцентрах 1-го и 2-го уровней преимущественно организуется оказание медицинской

помощи пострадавшим при ДТП с сочетанной черепно-мозговой и черепно-лицевой травмой, с сочетанной травмой позвоночника и спинного мозга, с сочетанной травмой груди, с сочетанной травмой живота, таза и органов брюшинного пространства, с сочетанной и множественной травмой конечностей, с сочетанной травмой с двумя и более тяжелыми (доминирующими) повреждениями, с тяжелой изолированной травмой груди, живота и таза, с тяжелой травмой сосудов, а также этапное хирургическое лечение последствий травм, полученных при ДТП. В травмоцентрах 3-го уровня круглосуточно оказывается экстренная помощь пострадавшим при ДТП с изолированными травмами, не сопровождающимися шоком. При поступлении пострадавших с сочетанной травмой в ЛПУ без травмоцентров, а также в травмоцентры 3-го уровня в течение 24 часов организуется эвакуация в травмоцентры 1-го или 2-го уровня бригадами СМП реанимационного профиля или бригадами экстренной медицинской помощи ГКУЗ МО «Территориальный центр медицины катастроф». Пострадавших с сочетанной травмой переводят в травматологические центры только после устранения жизнеугрожающих состояний и по согласованию с главными внештатными специалистами по травматологии.

При оказании помощи пострадавшим в ДТП наибольшие трудности вызывает лечение сочетанных шокогенных повреждений, ведущим из которых является тяжелая травма головного мозга в виде внутримозговых гематом, ушибов головного мозга III степени (внутричерепных гематом), в том числе с кровоизлиянием в желудочки мозга, субарахноидальных кровоизлияний тяжелой степени [1, 2]. Так, по данным Министерства здравоохранения Московской области, в 2016 г. именно тяжелые черепно-мозговые травмы стали причиной смерти пострадавших от ДТП, доставленных в ЛПУ Московской области, в 40% случаев. Для улучшения ситуации в травмоцентрах 1-го уровня предусмотрены круглосуточно функционирующие травматологическое и нейрохирургическое отделения. В травмоцентре 2-го уровня выделены нейрохирургические койки в составе травматологического отделения и организовано круглосуточное дежурство нейрохирурга. В Московской области функционирует 7 нейрохирургических отделений. В составе травматологических отделений в 13 районах развернуты нейрохирургические койки. Общее число нейрохирургических коек в области составляет 381.

Наиболее важным фактором, влияющим на исход шокогенной травмы, является скорость доставки

<sup>1</sup> «Порядок организации оказания медицинской помощи пострадавшим при дорожно-транспортных происшествиях на территории Московской области» от 20.02.2017 № 18-Р.

пострадавшего в ЛПУ – он должен быть доставлен в течение первого часа после ДТП («золотого часа»), поэтому одна из главных задач при оказании медицинской помощи пострадавшим в ДТП – сокращение времени прибытия на место происшествия [1]. Доля случаев, в которых бригада СМП доехала на место ДТП менее чем за 20 минут, составила 96%.

Кроме того, успешность оказания помощи пострадавшим в ДТП зависит от квалификации и опыта персонала. Одной из проблем травматолого-ортопедической службы Московской области является дефицит врачебных кадров: в 2016 г. число штатных должностей травматологов-ортопедов составило 979,75, число занятых должностей врачей – 914,0, а число физических лиц, работающих травматологами-ортопедами – 616 (352 в стационарах и 264 в поликлиниках), то есть дефицит кадров достигает 364 при коэффициенте совместительства 1,6. При этом обеспеченность травматологами-ортопедами составляет 0,75 на 10 тыс. чел. (в поликлиниках – 0,31, в стационарах – 0,44) при коэффициенте совместительства 1,6. Среди работающих врачей специализированной ортопедо-травматологической службы имеют высшую квалификационную категорию по травматологии-ортопедии 134 (21,7% при среднем уровне по РФ 31,7%), первую – 123 (20,0% при среднем уровне по РФ 12,6%); вторую – 12 (1,9% при среднем уровне по РФ 6,8%). Сертификаты имеют 616 врачей. В 2016 г. число штатных должностей нейрохирургов равнялось 108,0, число занятых должностей врачей – 95,25, а число физических лиц, работающих нейрохирургами, – 70. При отсутствии нейрохирурга специализированную экстренную помощь пострадавшим с нейротравмой оказывают травматологи-ортопеды, прошедшие подготовку на курсах специализации и усовершенствования в клинике нейрохирургии МОНКИ им М. Ф. Владимирского и НИИ скорой помощи им. Н. В. Склифосовского. В сложных слу-

чаях в проведении консультаций и оперативных вмешательств участвуют сотрудники отделения нейрохирургии МОНКИ им М. Ф. Владимирского. В связи с этим огромную важность приобретает соблюдение этапности выполнения специализированной медицинской помощи в медицинских округах.

Таким образом, основными направлениями улучшения помощи пострадавшим в ДТП мы считаем:

- формирование нейрохирургических отделений в травмоцентрах 1-го уровня и нейрохирургических коек с организацией круглосуточного дежурства нейрохирурга в травмоцентрах 2-го уровня;
- улучшение взаимодействия травмоцентров разных уровней, максимально ранний перевод (в течение 24 часов) пострадавших с тяжелой травмой в травмоцентры 1-го уровня; минимизация числа пострадавших с тяжелой травмой в травмоцентрах 3-го уровня;
- обеспечение круглосуточной догоспитальной связи ЛПУ и использование реанимобилей для транспортировки пострадавших при ДТП в травмоцентры;
- регулярное повышение квалификации медицинского персонала всех уровней оказания помощи пострадавшим в ДТП с проведением постоянных тренировок при участии специалистов территориального центра медицины катастроф;
- проведение обучающих семинаров для руководителей медицинских управлений по представлению анализа и сводных отчетов о пострадавших в ДТП, госпитализированных в лечебные учреждения, включая травмоцентры;
- введение обязательной практической подготовки для сотрудников ГИБДД по базовым аспектам первой помощи при автомобильной травме и оснащение машин полиции расширенными тактическими укладками для оказания помощи пострадавшим.

## ЛИТЕРАТУРА

1. Политравма. Неотложная помощь и транспортировка / В. В. Агаджанян, И. М. Устьянцева, А. А. Пронских [и др.]. – Новосибирск : Наука, 2008. – 320 с.
2. Соколов В. А. Множественные и сочетанные травмы : (практ. рук-во для врачей-травматологов) / В. А. Соколов. – М. : ГЭОТАР-Медиа, 2006. – 510 с.
3. Травматизм, ортопедическая заболеваемость, состояние травматолого-ортопедической помощи населению России в 2015 г. : сборник / под ред. С.П. Миронова. – М., 2016. – 145 с.
4. Травматология и ортопедия : руководство для врачей. В 4 т. / под ред. Н. В. Корнилова. – СПб. : Гиппократ, 2004. – Т. 1. – 763 с.
5. Combining the new injury severity score with an anatomical polytrauma injury variable predicts mortality better than the new injury severity score and the injury severity score: a retrospective cohort study / Ting Hway Wong [et al.] // Scand. J. Trauma Resusc. Emerg. Med. – 2016. – Vol. 24. – P. 25. – doi: 10.1186/s13049-016-0215-6.
6. Outcome after polytrauma in a certified trauma network: comparing standard vs. maximum care facilities concept of the study and study protocol (POLYQUALY) / M. Koller [et al.], on behalf of the Trauma Network Eastern Bavaria (TNO) // BMC Health Serv. Res. – 2016. – Vol. 16. – P. 242. – doi: 10.1186/s12913-016-1468-5.



- 
7. Outcome after severe multiple trauma: a retrospective analysis / C. von Rueden [et al.] // J. Trauma Manag. Outcomes. – 2013. – Vol. 7. – P. 4. – doi: 10.1186/1752-2897-7-4.
8. Randomized, controlled, two-arm, interventional, multicenter study on risk-adapted damage control orthopedic surgery of femur shaft fractures in multiple-trauma patients / D. Rixen [et al.], and members of the Damage Control Study Group // Trials. – 2016. – Vol. 17. – P. 47. – doi: 10.1186/s13063-016-1162-2.
- 

#### **ORGANIZATION OF TREATMENT FOR PATIENTS WHO SUFFERED FROM ROAD-TRANSPORT ACCIDENTS IN MOSCOW REGION**

V. P. Voloshin, A. V. Eremin, S. A. Sankaranarayanan

**ABSTRACT** The authors described the service structure of traumatology and orthopedics in Moscow region, its basic tasks, presented complete statistical data which characterized its state. Some troubled tendencies in the state of accident surgery and orthopedics aid were discussed; some possible ways for this situation improvement were suggested. The problems of development and work of trauma centers of first, second and third levels were considered.

**Key words:** traumatology and orthopedics aid, combined trauma, neurosurgery aid, central district hospital, in-patient department, trauma center, road-transport accidents.

---

---

## Вопросы общей патологии

---

---

УДК 616.748+615.823

### **ЭЛЕКТРОФИЗИОЛОГИЧЕСКИЕ КРИТЕРИИ РЕГЕНЕРАЦИИ ПЕРИФЕРИЧЕСКОГО НЕРВА ПРИ ВОЗДЕЙСТВИИ ЛОКАЛЬНОЙ РЕЗОНАНСНОЙ ВИБРАЦИИ**

**В. В. Писарев<sup>1,2\*</sup>**, доктор медицинских наук,  
**О. В. Карпова<sup>1</sup>**

<sup>1</sup> ОБУЗ «Ивановский областной госпиталь для ветеранов войн», 153002, Россия, г. Иваново, ул. Демидова, д. 9

<sup>2</sup> ФГБОУ ВО «Ивановская государственная медицинская академия» Минздрава России, 153012, Россия, г. Иваново, Шереметевский просп., д. 8

**РЕЗЮМЕ** *Цель* – изучить особенности течения денервационно-реиннервационных процессов в нейромоторном аппарате поврежденной конечности крыс под влиянием локальной резонансной вибрации.

*Материал и методы.* Исследования проводились на 42 белых беспородных крысах-самцах в возрасте 2–3 месяцев весом 200–300 г. В 1-ю группу включены здоровые животные, во 2-й и 3-й группах выполнялось пересечение седалищного нерва, наложение эпинеурального шва. У животных 2-й группы, в отличие от 3-й группы (контроль), в послеоперационном периоде на поврежденную конечность оказывалось локальное вибрационное резонансное воздействие (ежедневно по 10 минут, с 7-го по 17-й день после операции). Для оценки функционального состояния нервно-мышечного аппарата нижних конечностей применяли игольчатую и стимуляционную электронейромиографию на 14, 28, 35, 42, 49 и 56-е сутки после операции.

*Результаты.* Установлено, что спонтанная активность мышцы отсутствует у здоровых животных. Выявлены статистически значимые различия ( $p < 0,05$ ) частоты выявления потенциалов спонтанной активности на 21, 49 и 56-е сутки наблюдения, а также амплитуды и латентности М-ответа на большинстве сроков наблюдения между контрольной и экспериментальной группами, а также между здоровыми животными и исследуемыми группами.

*Выводы.* Применение локального вибрационного воздействия на область поврежденной конечности в послеоперационном периоде позволяет уменьшить сроки реиннервации мышц поврежденной конечности в 1,7 раза, увеличить скорость проведения импульса по поврежденному нерву в 1,5 раза и максимальную амплитуду моторного ответа реиннервированной икроножной мышцы в 1,6 раза ( $p < 0,05$ ).

**Ключевые слова:** эксперимент, регенерация, поврежденный нерв, вибрационное воздействие.

\* Ответственный за переписку (corresponding author): drpisarev@mail.ru

Травматическое поражение периферических нервных стволов требует длительного стационарного лечения (от 30 до 350 дней) и приводит к инвалидизации более чем в 29% случаев [1, 2, 4, 5], что обуславливает актуальность поиска эффективных путей коррекции нарушений невралной проводимости. Одним из направлений в этой области являются экспериментальные исследования влияния различных физических и химических факторов на посттравматическую регенерацию нервных волокон [3, 6, 7–10].

Цель данного исследования – изучить особенности течения денервационно-реиннервационных процессов в нейромоторном аппарате поврежденной конечности крыс под влиянием локальной резонансной вибрации.

### **МАТЕРИАЛ И МЕТОДЫ**

Исследования проводились на 42 белых беспородных крысах-самцах в возрасте 2–3 месяцев весом 200–300 г. В 1-ю группу ( $n = 8$ ) включены здоровые животные, у которых оперативное вме-

шательство не выполнялось, во 2-й ( $n = 17$ ) и 3-й ( $n = 17$ ) группах осуществлялось пересечение седалищного нерва и наложение эпиневрального шва. У животных 2-й группы (экспериментальной), в отличие от 3-й группы (контрольной), на поврежденную конечность в послеоперационном периоде оказывалось локальное вибрационное резонансное воздействие. Животные содержались в стандартных условиях вивария при свободном доступе к воде.

Оперативное вмешательство у животных 2-й и 3-й групп производилось в условиях операционной на базе вивария, под эфирным наркозом, с фиксацией на животе на деревянном планшете. Из доступа по задней поверхности бедра выделяли седалищный нерв, пересекали микрохирургическим скальпелем, накладывали эпипериневральный шов проленом 8/0 на атравматической игле с использованием микрохирургического инструментария и операционного микроскопа (Leica M525 F20) с 25-кратным увеличением. Рана ушивалась послойно и обрабатывалась в течение 7 дней. У всех животных сразу после операции наблюдался парез оперированной конечности, в дальнейшем появлялись трофические расстройства, нарушались функции нервно-мышечного аппарата.

Локальное вибрационное резонансное воздействие на животных 2-й группы начинали на 7-е сутки после операции и продолжали в течение 10 суток (ежедневно по 10 минут). Для этого крыс помещали в специально разработанный вибростенд.

Для оценки функционального состояния нервно-мышечного аппарата нижних конечностей применяли игольчатую и стимуляционную электромиографию (ЭНМГ). Запись электромиограммы проводилась на устройстве «НейроМВП-4» («Нейрософт», Россия) на 14, 21, 28, 35, 42, 49 и 56-е сутки после операции. С помощью биполярных игольчатых электродов изучали спонтанную активность икроножных мышц оперированной и неповрежденной конечностей. Электроды вводились в проекцию двигательной точки икроножной мышцы. Оценивались графологические феномены мышцы (фибрилляция, фасцикуляция, положительные острые волны), их частота на разных сроках наблюдения, что позволило оценить активность денервационных процессов. Регистрировали электрическую активность икроножной мышцы, обусловленную электрической стимуляцией седалищного нерва. Заземляющий электрод крепился к хвосту. Крыс фиксировали в положении лежа на животе в разработанном станке, заднюю конечность выпрямляли и оставляли незафиксированной. Стимуляцию проводили пря-

моугольными импульсами длительностью 0,2 мс, частотой 1 Гц, постепенно увеличивая силу тока, пока амплитуда М-ответа не переставала нарастать. Определенная таким образом сила тока является максимальной. Для правильной оценки амплитудных и скоростных показателей использовалось супраистмальное (на 25–30% больше максимального) значение стимула.

Анализировались амплитуда и латентность М-ответа, являющегося суммарным синхронизированным разрядом двигательных единиц икроножной мышцы в ответ на электрическое раздражение седалищного нерва. Скоростные параметры М-ответа наиболее полно отражают функциональное состояние нервно-мышечного аппарата [9]. Выраженное снижение скорости проведения импульса по травмированному нерву и уменьшение амплитуды М-ответа характерно для демиелинизирующей невропатии, выраженное уменьшение амплитуды М-ответа при нормальной скорости проведения импульса – для аксональной невропатии.

Работа с экспериментальными животными проводилась в соответствии с «Правилами проведения работ с использованием экспериментальных животных» (приказ МЗ СССР № 755 от 12.08.1987) и положениями Федерального закона «О защите животных от жестокого обращения» от 01.01.1997.

Эвтаназию крыс выполняли под эфирным наркозом на 14, 28, 42, 56-е сутки эксперимента, по 3 крысы из группы, с забором морфологического материала.

## РЕЗУЛЬТАТЫ И ОБСУЖДЕНИЕ

Спонтанная активность икроножной мышцы у здоровых животных отсутствовала. У животных 2-й и 3-й групп на 14-е сутки исследования спонтанная активность также не наблюдалась.

На 21-е сутки эксперимента регистрировались потенциалы спонтанной активности. В 3-й (контрольной) группе у 11% животных появлялись потенциалы фибрилляции с высокой амплитудой и частотой. Данные феномены являются основными проявлениями спонтанной активности денервированной мышцы у крыс на изучаемых сроках наблюдения (3–6-я неделя эксперимента). К концу исследования амплитуда и частота фибрилляций уменьшаются, что свидетельствует о реиннервации исследуемой мышцы. На 49-е сутки в 3-й группе потенциалы спонтанной активности регистрируются у 64% животных, из них начинают преобладать потенциалы фасцикуляции, т. е. репаративный процесс в нерве имеет неблагоприятное течение. Частота возникновения

потенциалов спонтанной активности на данном сроке наблюдения остается высокой, их амплитуда увеличивается, что указывает на нарушение реиннервации мышцы у данной группы животных. На 56-е сутки наблюдения потенциалы спонтанной активности регистрируются у 50% крыс, а у остальных животных спонтанная активность отсутствует, мышечный тонус и иннервация мышцы восстановились в полном объеме. У половины животных данной группы к этому сроку наблюдения восстановление иннервации мышцы не наступает. Регистрация потенциалов фасцикуляции острых волн на поздних сроках (42–49-е сутки) наблюдения у животных 3-й группы свидетельствует о нарушении реиннервации икроножной мышцы и гибели значительного количества её мышечных волокон с замещением их рубцовой тканью [5, 10].

Спонтанная активность у животных экспериментальной группы имеет схожие показатели с контрольной группой. Отличие заключается в более раннем прекращении регистрации потенциалов спонтанной активности с икроножной мышцы, что указывает на восстановление иннервации и мышечного тонуса. Потенциалы фибрилляции начинают регистрироваться на 21-е сутки наблюдения у 59% крыс, что в 5 раз чаще, чем у животных 3-й группы на данном сроке наблюдения. Регистрация данных феноменов является показателем готовности мышечного волокна у этих животных к реиннервации [5]. На 56-е сутки у 87% крыс 3-й группы спонтанная активность не регистрируется, то есть иннервация мышц поврежденной конечности восстановлена.

В эксперименте получены статистически значимые различия частоты регистрации потенциалов спонтанной активности у животных экспериментальной и контрольной групп на 21, 49 и 56-е сутки наблюдения (двухсторонний критерий Фишера,  $p < 0,05$ ) (табл. 1).

Таким образом, в экспериментальной группе готовность мышц к реиннервации была выше в 5 раз, а восстановление иннервации мышц поврежденной конечности к окончанию эксперимен-

та наблюдалась в 1,7 раза чаще, чем в группе без вибрационного воздействия.

По данным стимуляционной ЭНМГ, на 14-е сутки после микрохирургического вмешательства имела место аксонально-демиелинизирующая neuropathия травмированного нерва в обеих группах. М-ответ регистрировался с 21-х суток эксперимента у крыс экспериментальной группы и с 28-х суток у крыс контрольной группы. В экспериментальной группе доля животных с М-ответом была в 2 раза больше на начальных сроках наблюдения, чем у животных контрольной группы (табл. 2). В последующем наблюдалась положительная динамика изменения характеристик М-ответа, заключающаяся в постепенном увеличении амплитуды (что свидетельствует о реиннервации новых участков мышцы) и уменьшении латентности (что связано с ускорением проведения по нерву). Амплитуда и латентность М-ответа в экспериментальной группе статистически значимо превышала аналогичный показатель в контрольной группе на большинстве сроков наблюдения (табл. 2). На 49-е сутки эксперимента амплитуда М-ответа экспериментальной группы не отличалась от значений здоровых животных, что говорит об окончании иннервации мышечных волокон и включении их в сократительную функцию мышцы. Восстановление амплитуды у животных контрольной группы наблюдается только к 56-м суткам. Скорость проведения электрического импульса по нерву снижена во 2-й и 3-й группах до конца эксперимента, что свидетельствует о нарушении проводящей функции нерва.

Установлены статистически значимые различия амплитуды и латентности М-ответа на большинстве сроков наблюдения между показателями контрольной и экспериментальной групп ( $p < 0,01$ ), а также между аналогичными показателями группы здоровых животных и двух исследуемых групп ( $p < 0,01$ ). Амплитуда М-ответа в экспериментальной группе в 1,5–2,0 раза превышала аналогичный показатель в группе контроля на большинстве сроков наблюдения. Латентность в группе без механического воздействия на всех

**Таблица 1.** Частота встречаемости потенциалов спонтанной активности у животных исследуемых групп, %

Срок наблюдения	n	Контрольная группа	Экспериментальная группа
21-е сутки	17	11	59*
28-е сутки	14	79	79
35-е сутки	14	36	58
42-е сутки	11	64	36
49-е сутки	11	64	18*
56-е сутки	8	50	13*

*Примечание:* \* – различия с контрольной группой статистически значимы (двухсторонний критерий Фишера,  $p < 0,05$ ).

**Таблица 2.** Электрофизиологические параметры нервно-мышечного аппарата оперированных конечностей у крыс

Срок наблюдения	n	Экспериментальная группа			Контрольная группа			Здоровые крысы		
		Амплитуда, мВ	Латентность, мс	Частота встречаемости, %	Амплитуда, мВ	Латентность, мс	Частота встречаемости, %	Амплитуда, мВ	Латентность, мс	Частота встречаемости, %
21-е сутки	17	0,89 ± 0,02 <sup>#</sup>	7,52 ± 0,33 <sup>#</sup>	24	–	–	0	5,54 ± 0,58	0,97 ± 0,05	100
28-е сутки	14	1,09 ± 0,02 <sup>#</sup>	6,72 ± 0,50 <sup>#</sup>	43	0,63 ± 0,02* <sup>#</sup>	9,77 ± 1,59* <sup>#</sup>	28			
35-е сутки	14	1,52 ± 0,40 <sup>#</sup>	6,98 ± 0,28 <sup>#</sup>	67	0,82 ± 0,02 <sup>#</sup>	9,64 ± 0,89* <sup>#</sup>	44			
42-е сутки	11	2,45 ± 0,14	7,12 ± 0,39 <sup>#</sup>	73	1,09 ± 0,04* <sup>#</sup>	10,12 ± 0,91* <sup>#</sup>	72			
49-е сутки	11	3,17 ± 0,30	5,18 ± 0,81 <sup>#</sup>	100	2,03 ± 0,20*	8,16 ± 0,64* <sup>#</sup>	90			
56-е сутки	8	4,78 ± 0,97	3,58 ± 0,13 <sup>#</sup>	100	2,98 ± 0,88	5,25 ± 0,41* <sup>#</sup>	100			

*Примечание.* Различия статистически значимы: \* – с аналогичным показателем контрольной группы ( $p < 0,05$ ), <sup>#</sup> – с аналогичным показателем здоровых животных ( $p < 0,05$ ).

сроках наблюдения была в 1,4–1,8 раза больше, чем у животных, которым проводилась стимуляция регенерации. К окончанию эксперимента М-ответ регистрируется у всех животных в обеих группах. Необходимо отметить, что только амплитуда М-ответа восстановилась до значений группы здоровых животных к окончанию эксперимента, а латентность во 2-й и 3-й группах осталась высокой ( $p < 0,01$ ). Следовательно, на 56-е сутки наблюдения все волокна икроножной мышцы реиннервируются, а скорость проведения электрического импульса от моторного ядра до мышцы остается сниженной. Процессы реиннервации мышцы и восстановления проводимости в нерве протекают параллельно, но с разной скоростью. На 56-е сутки наблюдения в экспериментальной

группе амплитуда в 1,6 раза, а латентность в 1,5 раза больше, чем в контрольной ( $p < 0,05$ ).

## ВЫВОДЫ

Применение в послеоперационном периоде локального вибрационного воздействия на область поврежденной конечности при травматическом повреждении седалищного нерва и последующем наложении микрохирургического шва позволяет увеличить уменьшить сроки реиннервации мышц поврежденной конечности в 1,7 раза, увеличить скорость проведения импульса по поврежденному нерву в 1,5 раза и максимальную амплитуду моторного ответа реиннервированной икроножной мышцы в 1,6 раза к окончанию эксперимента.

## ЛИТЕРАТУРА

- Архипова, Е. Г. Динамика репаративной регенерации при различной степени травмирования кожного нерва крыс / Е. Г. Архипова, А. Г. Гретен, В. Н. Крылов // Морфология. – 2007. – Т. 131, № 3. – С. 30–32.
- Берснев, В. П. Практическое руководство по хирургии нервов : в 2 т. Т. 2 / В. П. Берснев, Г. С. Кокин, Т. О. Извекова. – СПб., 2009. – 561 с.
- Гомазков, О. А. Современные концепции нейротропной терапии // Журн. невропатологии и психиатрии им. С. С. Корсакова. – 2011. – № 12 (2). – С. 58–63.
- Еремеев, А. А. Влияние односторонней травмы седалищного нерва на характеристики моторных и рефлекторных ответов парных икроножных мышц крысы / А. А. Еремеев, И. Н. Плещинский, Т. В. Бабынина // Российский физиологический журнал им. И. М. Сеченова. – 2001. – Т. 87, № 12. – С. 1673–1679.
- Николаев, С. Г. Практикум по клинической электромиографии. – Изд-е 2-е, перераб. и доп. – Иваново, 2003. – 264 с.
- Ретроградные изменения в спинном мозге крыс после острой компрессионно-ишемической невропатии седалищного нерва / С. А. Живолупов, Н. А. Рашидов, Л. С. Онищенко, Е. В. Яковлев // Вестник Российской военно-медицинской академии. – 2013. – № 4 (40). – С. 156–162.
- Comparative electrophysiological, functional, and histological studies of nerve lesions in rats / M. Wolthers [et al.] // Microsurgery. – 2005. – Vol. 25, № 6. – P. 508–519.
- Eken, T. Spontaneous electromyographic activity in adult rat soleus muscle / T. Eken // J. Neurophysiol. – 1998. – Vol. 80, № 1. – P. 365–376.
- Electrophysiologic assessment of sciatic nerve regeneration in the rat: Surrounding limb muscles feature strongly in recordings from the gastrocnemius muscle / R. Angie [et al.] // Journal of Neuroscience Methods. – 2007. – P. 266–277.
- Mehrdad, B. Electrophysiological study of sciatic nerve regeneration through tubes seeded with schwann cells / B. Mehrdad, A. Hamid, M. Korosh // Spring. – 2009. – № 3. – P. 49–56.

**ELECTRIC PHYSIOLOGY CRITERIA FOR PERIPHERAL NERVE REGENERATION IN LOCAL RESONANCE VIBRATION EXPOSURE****V. V. Pisarev, O. V. Karpova**

**ABSTRACT** *Objective* – to study the course peculiarities of denervation-reinnervation processes in neuromotor apparatus of damaged limb in rats under the influence of local resonance vibration.

*Material and methods.* The investigation was performed in 42 white unbred male rats aged 2–3 months, their weight was amounting to 200–300 g. The first group was formed of healthy animals; sciatic nerve intersection and its epineural suture were performed in the second and the third groups. Local vibration resonance affect on the damaged limb (10 minutes daily, from 7<sup>th</sup> till 17<sup>th</sup> days after the intervention) was used in postoperative period in animals from the second group in contrast to the 3<sup>rd</sup> group (control). Needle and stimulation electric neuromyography on the 14, 28, 35, 42, 49 and 56 days after the operation was used in order to estimate the functional status of neuromuscular apparatus of lower limbs.

*Results.* It was determined that spontaneous muscular activity was absent in healthy animals. The same parameter was also absent in the animals from the second and the third groups on the 14<sup>th</sup> day of the investigation, but in 28 days spontaneous activity potentials were registered; this fact testified to the readiness of muscular fibers for innervation. The registration frequency of spontaneous activity potentials and M-reaction amplitude were higher in the second group in 49 and 56 days of the observation in comparison to the control group.

*Conclusions.* The usage of local vibration impact on the zone of the damaged limb in the postoperative period allowed to hasten the terms of muscle reinnervation in the damaged limb, to increase the rate of impulse conduction upon the damaged nerve and to improve the indices of motor reaction of reinnervated sural muscle.

**Key words:** experimental investigation, regeneration of damaged nerve in rats, vibration impact.

## Клиническая медицина

УДК 616.728.2-616.004.6.-089

### ЭНДОПРОТЕЗИРОВАНИЕ ПРИ ПОСТТРАВМАТИЧЕСКИХ ИЗМЕНЕНИЯХ ВЕРТЛУЖНОЙ ВПАДИНЫ

Н. Г. Гарькавый<sup>1\*</sup>,  
Н. А. Верещагин<sup>2</sup>, доктор медицинских наук,  
А. А. Жильцов<sup>3</sup>,  
Е. Н. Верещагина<sup>2</sup>

<sup>1</sup> КОГКБУЗ «Центр травматологии, ортопедии и нейрохирургии», 610048, Россия, г. Киров, ул. Московская, д. 163а

<sup>2</sup> ФГБОУ ВО «Нижегородская государственная медицинская академия» Минздрава России, 603005, Россия, г. Нижний Новгород, пл. Минина и Пожарского, д. 10/1

<sup>3</sup> ЧУЗ «Дорожная клиническая больница на ст. Нижний Новгород ОАО «РЖД»», 603140, Россия, г. Нижний Новгород, просп. Ленина, д. 18

**РЕЗЮМЕ** *Цель* – оценить результаты первичного эндопротезирования тазобедренного сустава после оперативных вмешательств на вертлужной впадине.

*Материал и методы.* Проанализированы результаты лечения 17 пациентов с посттравматическим коксартрозом, сформировавшимся после остеосинтеза вертлужной впадины в срок от 11 месяцев до 4 лет. Предоперационная подготовка включала клиническое и инструментальное исследование, а также МСКТ таза с 3D-реконструкцией. Для доступа к тазобедренному суставу использован задний доступ Кохера – Лангенбека и разработанный авторский способ. Имплантация вертлужного компонента осуществлялась в анатомическую позицию press-fit бесцементным трабекулярным имплантатом Zimmer Trilogy Acetabular System с дополнительной фиксацией винтами и костной пластикой. Оценка эффективности операции проводилась через год с помощью шкалы Харриса.

*Результаты.* У большинства пациентов после первичного эндопротезирования тазобедренного сустава, выполненного по поводу посттравматического коксартроза, удалось получить хорошие и отличные результаты по шкале Харриса. Восстановление целостности вертлужной впадины после ее повреждения предотвратило развитие коксартроза у 53,1% больных, а при его развитии создало условия для функционально-восстановительного оперативного лечения в будущем. Осложнения возникли только у 3 пациентов (17,6%).

*Выводы.* Первичное вмешательство, направленное на восстановление целостности вертлужной впадины, является необходимым, так как предотвращает осложнения или создает условия для их оперативного лечения в будущем.

**Ключевые слова:** тазобедренный сустав, вертлужная впадина, эндопротезирование тазобедренного сустава.

\* Ответственный за переписку (corresponding author): garkavyi\_nikolai@mail.ru

На переломы костей таза приходится 3–7% всех случаев повреждений опорно-двигательного аппарата [1], а при сочетанной травме доля случаев тяжелых повреждений тазового кольца и вертлужной впадины достигает 30%. Согласно данным научной литературы, после переломовывихов зоны тазобедренного сустава примерно в 70% наблюдений развивается асептический некроз головки бедренной кости [2, 4, 5], в связи с чем пациентам впоследствии показано эндопротезирование тазобедренного сустава.

Застарелые и неправильно сросшиеся переломы вертлужной впадины составляют 35–40% в

структуре инвалидности по данным ЦИТО им. Н. Н. Приорова [3]. По мнению большинства авторов, [5, 7, 8, 13, 10–14], в поздние сроки при переломах вертлужной впадины и невправленных вывихах головки бедра (более 2 месяцев) целесообразно производить тотальное эндопротезирование тазобедренного сустава, которое является технически сложным и продолжительным по времени оперативным вмешательством.

Целью настоящего исследования стала оценка результатов первичного замещения тазобедренного сустава после оперативных вмешательств на вертлужной впадине.

## МАТЕРИАЛ И МЕТОДЫ

В 2012–2016 гг. в отделении множественной и сочетанной травмы Центра травматологии, ортопедии и нейрохирургии г. Кирова выполнено 32 оперативных вмешательства при повреждении вертлужной впадины. Возраст оперированных пациентов варьировал от 21 до 63 лет (в среднем 42 года). Оперативные вмешательства по поводу открытой репозиции и остеосинтеза повреждений вертлужной впадины были проведены в срок от 4 до 12 дней с момента травмы.

В дальнейшем 17 пациентам (53,1%) потребовалось эндопротезирование тазобедренного сустава по поводу дегенеративно-дистрофических изменений в оперированном суставе, которые были выявлены в период наблюдения от 11 месяцев до 4 лет.

Дефекты вертлужной впадины оценены по классификации W. G. Paprosky [9]: I тип – переломы с сохранением целостности кольца вертлужной впадины; II тип – переломы вертлужной впадины с нарушением конфигурации кольца вертлужной впадины (переломы заднего отдела с дефектами костной ткани): IIa – с небольшим смещением головки бедренной кости; IIb – со смещением на величину головки бедренной кости (табл. 1).

В предоперационном периоде осуществлялось клиническое и инструментальное исследование, включавшее и мультиспиральную компьютерную томографию таза с 3D-реконструкцией. Для доступа к тазобедренному суставу использован задний доступ Кохера – Лангенбека и разработанный авторский способ (положительное решение о выдаче патента 16.08.2017 по заявке № 2016 149 698)

Имплантация вертлужного компонента осуществлялась в анатомическую позицию press-fit бесцементным трабекулярным имплантатом Zimmer Trilogy Acetabular System с дополнительной фиксацией винтами. Для профилактики послеоперационных вывихов эндопротеза использован авторский способ ушивания раны после операции на тазобедренном суставе (положительное решение о выдаче патента 29.08.2017 по заявке № 2016 125 501). Удаление имплантатов осуществлялось только при условии препятствия уста-

новке протеза, что снижало травматичность операции.

Оценка эффективности операции проводилась через год с помощью шкалы Харриса [6], определяющей уровень боли и функциональных возможностей в баллах. Максимальная оценка в категории «боль» – 44 балла (полное отсутствие боли), «функция» – 47 баллов, «амплитуда движений» – 5 баллов, «деформация» – 4 балла. При сумме 100–90 баллов состояние сустава характеризуется как отличное, 89–80 баллов – хорошее, 79–70 баллов – удовлетворительное, менее 70 баллов – неудовлетворительное.

## РЕЗУЛЬТАТЫ И ОБСУЖДЕНИЕ

У пациентов с I типом повреждения вертлужной впадины осуществлялось тотальное эндопротезирование тазобедренного сустава. У 3 пациентов с IIa типом повреждений выполнялось эндопротезирование с замещением дефектов костной стружкой, полученной из удаленной головки бедренной кости, а также в процессе обработки вертлужной впадины. У 5 пациентов с повреждением типа IIb выполнялось замещение задневерхнего дефекта вертлужной впадины: в дефект устанавливался фрагмент головки бедренной кости необходимого размера и фиксировался тремя винтами. Далее производилась обработка вертлужной впадины фрезами до планируемого размера и имплантация вертлужного компонента press-fit с дополнительной фиксацией одним-двумя винтами.

На 2-е сутки после операции назначалась лечебная физкультура для оперированной конечности. В течение 2 месяцев с момента операции производилось постепенное увеличение нагрузки, и к 3 месяцам пациенты ходили с полной опорой на ногу. Также проводились антибиотикопрофилактика, антикоагуляционная и симптоматическая терапия.

Оценка эффективности операции с помощью шкалы Харриса проводилась через год (табл. 1). Средняя оценка после лечения соответствовала отличному и хорошему состоянию сустава и значительно отличалась от оценки до операции (которая в среднем соответствовала неудовлетворительному состоянию сустава).

**Таблица 1.** Распределение пациентов в зависимости от типа дефекта и результаты их лечения (n = 17)

Тип дефекта вертлужной впадины	Число пациентов, абс.	Число осложнений, абс.	Средняя оценка по Харрису, баллы	
			до операции	после операции
I	9	1	39 ± 8	95 ± 6
IIa	3	–	28 ± 4	88 ± 3
IIb	5	2	29 ± 5	82 ± 8



Осложнения возникли в первые 12 месяцев после имплантации протеза у 3 из 17 пациентов: у 1 развилось нагноение, потребовавшее удаления имплантата и ревизионного эндопротезирования; у 2 пациентов произошел вывих головки эндопротеза, который в обоих случаях удалось вправить закрытым способом с последующим консервативным ведением. Результат лечения у пациентов с осложнениями расценен нами как положительный.

Анализ результатов показал, что остеосинтез вертлужной впадины, проведенный в срок от 4 до 12 дней с момента травмы, позволяет почти в половине случаев (46,9%, 15 человек) профилактировать и/или существенно замедлить развитие дегенеративно-дистрофическое заболевание тазобедренного сустава, которое развилось у 53,1% пациентов (17 человек). При необходимости проведения замещения тазобедренного сустава проведенное ранее анатомическое восстановление целостности впадины позволяет существенно облегчить имплантацию вертлужного компонента эндопротеза и получить хорошие результаты у большинства пациентов.

### КЛИНИЧЕСКИЕ ПРИМЕРЫ

**Пример 1.** Пациентка В., 1965 года рождения, пострадала в результате дорожно-транспортного происшествия в 2014 г., прооперирована по поводу перелома задней колонны и заднего края вертлужной впадины на 7-е сутки с момента травмы: выполнен остеосинтез реконструктивной пластиной и винтами. В течение 14 месяцев после операции у пациентки сформировался асептический некроз со смещением головки бедренной кости (рис. 1, а). Одномоментно осуществлено удаление имплан-

татов, тотальное комбинированное эндопротезирование тазобедренного сустава с аутопластикой дефекта заднего края вертлужной впадины трансплантатом из головки бедренной кости (рис. 1, б). Заживление произошло первичным натяжением, проведена ранняя вертикализация пациента с частичной нагрузкой на оперированную конечность (нагрузка не более величины веса конечности) в течение 3 месяцев. Опороспособность конечности полностью восстановилась через 4 месяца. Оценка по шкале Харриса через 12 месяцев после операции составила 100 баллов. При анализе контрольных рентгенограмм через 12 месяцев после артропластики констатирована стабильная фиксация компонентов эндопротеза.

**Пример 2.** Пациент Т., 1987 года рождения, пострадал в результате дорожно-транспортного происшествия в 2016 г., прооперирован по поводу асептического некроза головки бедренной кости, сформировавшегося в течение 12 месяцев с момента первой операции (рис. 2, а). Одномоментно произведено удаление имплантатов, тотальное комбинированное эндопротезирование тазобедренного сустава с аутопластикой дефекта заднего края вертлужной впадины трансплантатом из головки бедренной кости (рис. 2, б). Реабилитация после эндопротезирования продолжалась 4 месяца, опорная функция конечности восстановлена полностью.

### ВЫВОДЫ

После остеосинтеза вертлужной впадины примерно у половины пациентов в течение 1–4 лет формируется тяжелый посттравматический коксартроз и требуется повторная операция по замене тазобедренного сустава. Однако первичное

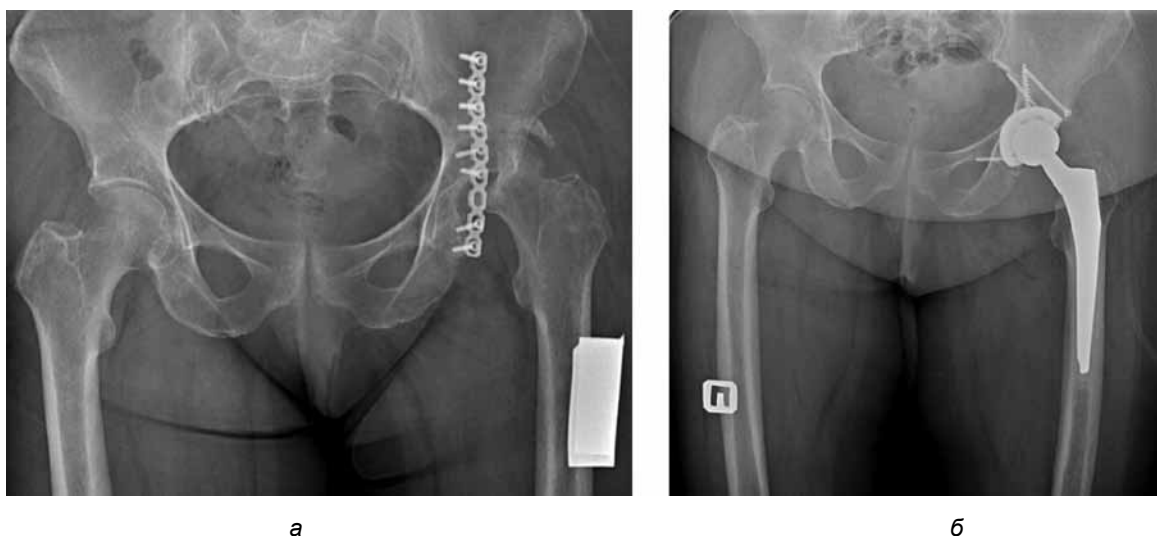


Рис. 1. Рентгенограммы пациентки В.: а – до операции, б – после операции

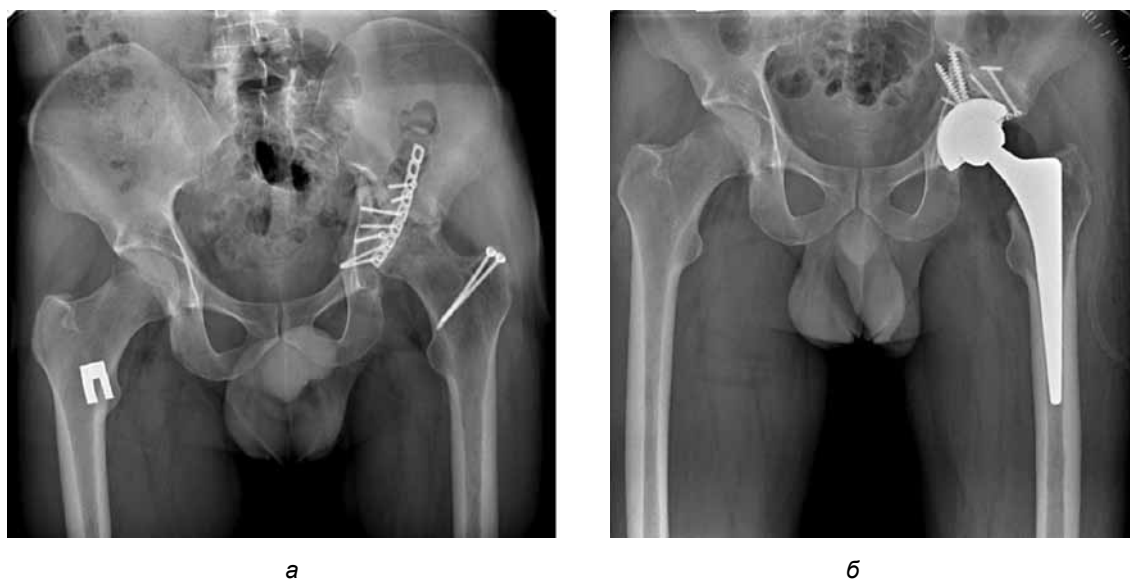

Рис. 2. Рентгенограммы пациента Т.: а – до операции, б – после операции

вмешательство, направленное на восстановление целостности вертлужной впадины, даже при последующем развитии коксартроза следует считать эффективным, так как оно создает условия для функционально-восстановительного опера-

тивного лечения в будущем. После эндопротезирования тазобедренного сустава, выполненного по поводу посттравматического коксартроза, у всех пациентов удалось получить хорошие и отличные результаты по шкале Харриса.

## ЛИТЕРАТУРА

1. Корнилов, Н. В. Состояние эндопротезирования крупных суставов в Российской Федерации / Н. В. Корнилов // Эндопротезирование крупных суставов : матер. симп. – М., 2000. – С. 49–52.
2. Травматология : нац. рук. : [с прил. на компакт-диске] / гл. ред. Г. П. Котельников, С. П. Миронов. – М. : ГЭОТАР-Медиа, 2008. – С. 213.
3. Николаев, А. П. Оценка результатов эндопротезирования тазобедренного сустава / А. П. Николаев, А. Ф. Лазарев, А. О. Рагозин // Эндопротезирование крупных суставов : матер. симп. – М., 2000. – С. 78–79.
4. Ревизионное эндопротезирование тазобедренного сустава / В. И. Нуждин, В. В. Троценко, Т. П. Попова [и др.] // Вестн. травматологии и ортопедии им. Н. Н. Приорова. – 2001. – № 2. – С. 66–71.
5. Тихилов, Р. М. Руководство по эндопротезированию тазобедренного сустава / Р. М. Тихилов, В. М. Шаповалов. – СПб. : РНИИТО им. Р. Р. Вредена, 2008. – С. 324.
6. Harris, W. H. Traumatic arthritis of the hip after dislocation and acetabular fractures: treatment by mold arthroplasty. An end-result study using a new method of result evaluation / W. H. Harris // J. Bone Joint Surg. Am. – 1969. – Vol. 51, № 4. – P. 737–755.
7. Improved results of primary total hip replacement / B. T. Fevang [et al.] // Acta Orthop. – 2010. – Vol. 81, № 6. – P. 649.
8. Letournel, E. Fractures of the acetabulum / E. Letournel, R. Judet. – Berlin : Springer Verlag, 1993. – P. 545–551.
9. Paprosky, W. G. Acetabular defect classification and surgical reconstruction in revision arthroplasty: a 6-year follow-up evaluation / W. G. Paprosky, P. G. Perona, J. M. Lawrence // J. Arthroplasty. – 1994. – Vol. 9. – P. 33–44. – doi: 10.1016/0883-5403(94)90135-X.
10. Revision hip arthroplasty: infection is the most common cause of failure / S. M. Jafari [et al.] // Clin. Orthop. – 2010. – № 468. – P. 2046–2051.
11. Revision total hip arthroplasty with use of a cemented femoral component. Results at a mean of ten years / C. M. Haydon [et al.] // J. Bone Joint Surg. – 2004. – Vol. 86-A, № 6. – P. 1079–1185.
12. Shinar, A. A. Bulk structural autogenous grafts and allografts for reconstruction of the acetabulum in total hip arthroplasty. Sixteen-year-average follow-up / A. A. Shinar, W. H. Harris // J. Bone Joint Surg. – 1997. – Vol. 79-A. – P. 159–168.
13. The Nordic Arthroplasty Register Association: a unique collaboration between 3 national hip arthroplasty registries with 280,201 THRs / L. I. Havelin [et al.] // Acta Orthop. – 2009. – Vol. 80, № 4. – P. 393–401.
14. Tile, M. Fractures of the pelvis and acetabulum / M. Tile. – Philadelphia : Williams and Wilkins, 2003. – P. 816.

**ENDOPROSTHETICS IN POST TRAUMA ALTERATIONS OF ACETABULUM****N. G. Garkaviy, N. A. Vereschagin, A. A. Zhiltsov, E. N. Vereschagina****ABSTRACT** *Objective* – to evaluate the results of primary hip joint implantation after operative interventions on acetabulum.*Material and methods.* The authors analyzed the results of the treatment for 17 patients with postoperative coxarthrosis which was developed after acetabulum osteosuture in the period from 11 months till 4 years. Preoperative preparation included clinical and instrumental examination and pelvic MSCT with 3D reconstruction. Koher – Langenbach posterior approach and the original technique which was developed by the authors were used for hip joint approach. Acetabular component implantation was performed in press-fit anatomic position by cementfree trabeculate implant of Zimmer Trilogy Acetabular System with additional fixation by screws and bone plastics. Harris hip scope was used in one year in order to evaluate the efficacy of the operation.*Results.* Good and excellent results by Harris hip scope were obtained in the most part of patients after primary hip joint endoprosthesis which was performed on the occasion of post trauma coxarthrosis. The restoration of acetabulum integrity after its damage prevented coxarthrosis development in 53.1% patients; in the disease development it provided the conditions for functional restorative operative treatment in future. The complications were observed in 3 patients (17.6%) only.*Conclusions.* Primary intervention which was directed to the restoration of acetabulum integrity was necessary because it prevented the complications and provided the conditions for their surgical treatment in future.**Key words:** hip joint, acetabulum, hip joint endoprosthesis.

## ОСОБЕННОСТИ ОПЕРАТИВНОГО ЛЕЧЕНИЯ ПЕРЕЛОМОВ ВЕРТЛУЖНОЙ ВПАДИНЫ ПРИ ПОЛИТРАВМЕ

А. Г. Галкин\*,  
В. П. Волошин, доктор медицинских наук,  
А. С. Санкаранараянан, кандидат медицинских наук,  
Э. Н. Шахов

ГБУЗ МО «Московский областной научно-исследовательский клинический институт им. М. Ф. Владимирского», 129110, Россия, г. Москва, ул. Щепкина, д. 61/2.

**РЕЗЮМЕ** *Цель* – провести анализ среднесрочных результатов реконструктивных операций и тотального эндопротезирования при переломах вертлужной впадины.

*Материал и методы.* С 2005 по 2015 гг. выполнено 160 операций 128 пациентам в возрасте от 17 до 76 лет. Клиническая эффективность оценивалась по шкале Харриса. В первую группу вошли 76 пострадавших, у которых выполнялся интрамедуллярный остеосинтез металлическими пластинами, в том числе 48 – с застарелой травмой и 28 – с давностью травмы менее 3 недель. Во вторую группу вошли 52 пострадавших, которым первично было выполнено тотальное эндопротезирование тазобедренного сустава, из них у 24 пациентов давность травмы составила более 1 года, а у 28 пациентов – менее 1 года.

*Результаты.* Из 76 пациентов после интрамедуллярного остеосинтеза металлическими пластинами (первая группа) только 44 человека (58%) были удовлетворены результатом оперативного лечения (средняя оценка по шкале Харриса составила 83 балла), из них 27 пациентов, имевших застарелую травму, и 17 пациентов с давностью травмы менее 3 недель. Больным первой группы с неудовлетворительными результатами лечения (32 человека, из них 21 – с застарелой травмой и 11 – с давностью травмы менее 3 недель) было выполнено тотальное эндопротезирование тазобедренного сустава; после него средняя оценка по шкале Харриса составила 85 баллов. Эти пациенты составили третью группу. Во второй группе у большинства пациентов (18 из 24) с давностью травмы более 1 года результат лечения был расценен как хороший (88 баллов по шкале Харриса), а у 6 больных – как неудовлетворительный в связи с развитием осложнения (1 случай) и отсутствием консолидации вертлужной впадины (5 случаев), что потребовало ревизионной операции для фиксации одной или обеих колонн впадины. У 17 из 28 пациентов второй группы с давностью травмы менее 1 года по шкале Харриса результат оценен как хороший (средняя функциональная оценка составила 86 баллов), у остальных 10 пациентов результат – как удовлетворительный, у 1 – как неудовлетворительный.

*Выводы.* Репозицию и остеосинтез при переломах вертлужной впадины не всегда удается выполнить в раннем периоде, что негативно влияет на исход и требует проведения дополнительных оперативных вмешательств. Функциональный и клинический результаты в изученных группах пациентов с разной тактикой ведения таких переломов не различались.

**Ключевые слова:** переломы таза, остеосинтез, эндопротезирование, политравма.

\* Ответственный за переписку (corresponding author): doc\_tol@mail.ru

Среди всех случаев повреждений таза изолированные составляют всего 13,0–38,2% [2, 3], а наибольшую частоту имеют множественные и сочетанные переломы таза и вертлужной впадины, которые считаются наиболее тяжелой ортопедической патологией. При такой политравме состояние больного является критическим, и первоочередной задачей для врача становится спасение жизни пациента, стабилизация состояния жизненно важных органов [5, 8], в результате чего нередко откладывается оперативное лечение повреждений таза и вертлужной впадины [6, 7]. Поздняя их диагностика и хирургическое лечение часто обусловлены и неадекватным инструментальным обследованием повреждений, причиной которого

также является необходимость проведения реанимационных мероприятий [1, 4, 9].

Цель настоящего исследования – проанализировать среднесрочные результаты реконструктивных операций и тотального эндопротезирования при переломах вертлужной впадины.

### МАТЕРИАЛ И МЕТОДЫ

С 2005 по 2015 г. на базе Московского областного научно-исследовательского клинического института им. М. Ф. Владимирского у 128 пациентов в возрасте от 17 до 76 лет выполнено 160 операций по поводу травматических разрушений вертлужной впадины и их последствий. Оценены

среднесрочные результаты оперативного лечения трансвертлужных переломов (от 2 до 12 лет).

В первую группу вошли 76 пострадавших, у которых выполнялся интрамедуллярный остеосинтез металлическими пластинами (internal metal osteosynthesis, IMOS) в сроки от 1 года до 10 лет, в том числе 48 – с застарелой травмой и 28 – с давностью травмы менее 3 недель. Во вторую группу вошли 52 пострадавших, которым первично было выполнено тотальное эндопротезирование тазобедренного сустава (total hip arthroplasty, ТНА), из них у 24 пациентов давность травмы составила более 1 года, а у 28 пациентов – менее 1 года. Клинические результаты оценивались по шкале Харриса [10]. Она позволяет оценить боль, функцию, деформацию и амплитуду движений в оперированном суставе. Отличным результатом считали составивший 90–100 баллов; хорошим – 80–89 баллов; удовлетворительным – 70–79 баллов; неудовлетворительным – менее 70 баллов. Также фиксировались послеоперационные осложнения.

## РЕЗУЛЬТАТЫ И ОБСУЖДЕНИЕ

Из 76 пациентов после интрамедуллярного остеосинтеза металлическими пластинами (первая группа) только 44 человека (58%) были удовлетворены результатом оперативного лечения (средняя оценка по шкале Харриса составила 83 балла), из них 27 пациентов, имевших застарелую травму, и 17 пациентов с давностью травмы менее 3 недель. Больные первой группы с неудовлетворительными результатами лечения (32 человека) составили третью группу в связи

с необходимостью проведения тотального эндопротезирования.

Во второй группе из 52 пострадавших, которым первично было выполнено тотальное эндопротезирование тазобедренного сустава, сформированы две подгруппы. Подгруппу I составили 24 пациента с давностью травмы более 1 года. В этой подгруппе у большинства пациентов (18 больных) результат лечения был расценен как хороший (88 баллов по шкале Харриса), а у 6 больных – как неудовлетворительный в связи с развитием осложнения (1 случай) и отсутствием консолидации вертлужной впадины (5 случаев), что потребовало ревизионной операции для фиксации одной или обеих колонн впадины.

В подгруппу II вошли 28 пациентов с давностью травмы менее 1 года, которым был выполнен остеосинтез, тотальное эндопротезирование тазобедренного сустава с использованием укрепляющих конструкций и костной аутопластики в одну операционную сессию по причине тотального разрушения вертлужной впадины или наличия признаков нежизнеспособности головки бедренной кости. У 17 больных по шкале Харриса результат оценен как хороший (средняя функциональная оценка составила 86 баллов), у остальных 10 пациентов – как удовлетворительный, у 1 – как неудовлетворительный.

В третьей группе, образованной 32 пациентами, которые первоначально вошли в первую группу и которым был ранее был выполнен интрамедуллярный остеосинтез металлическими пластинами, не принеший удовлетворительных результа-

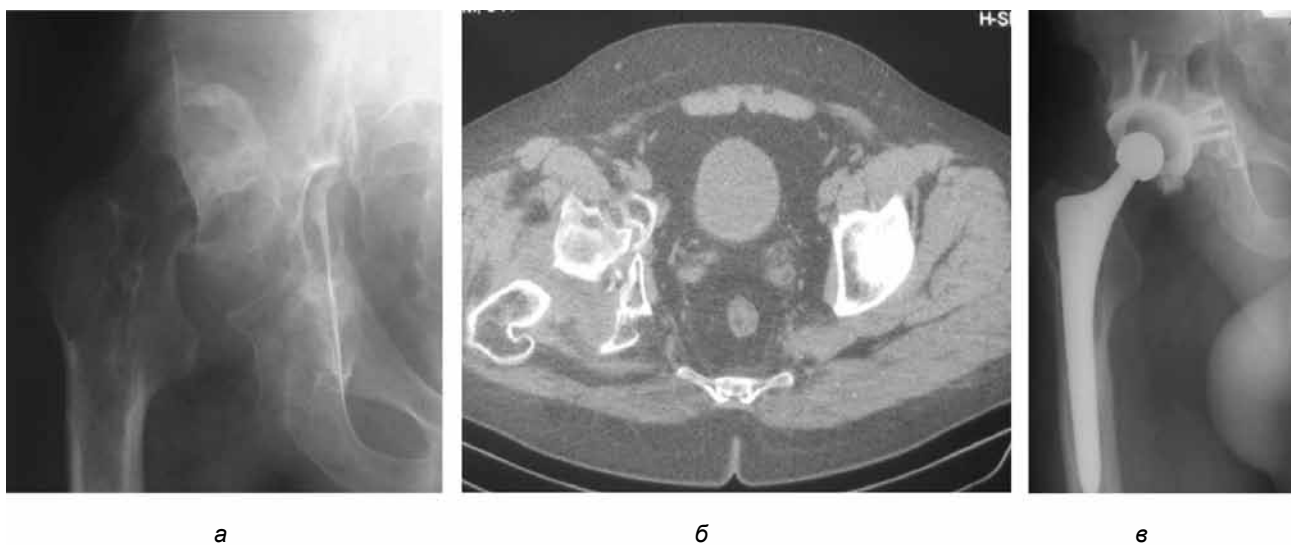


Рис. 1. Тотальное эндопротезирование тазобедренного сустава в I подгруппе второй группы: рентгенограмма (а) и компьютерная томограмма (б) повреждения вертлужной впадины; рентгенограмма после замещения тазобедренного сустава (в)

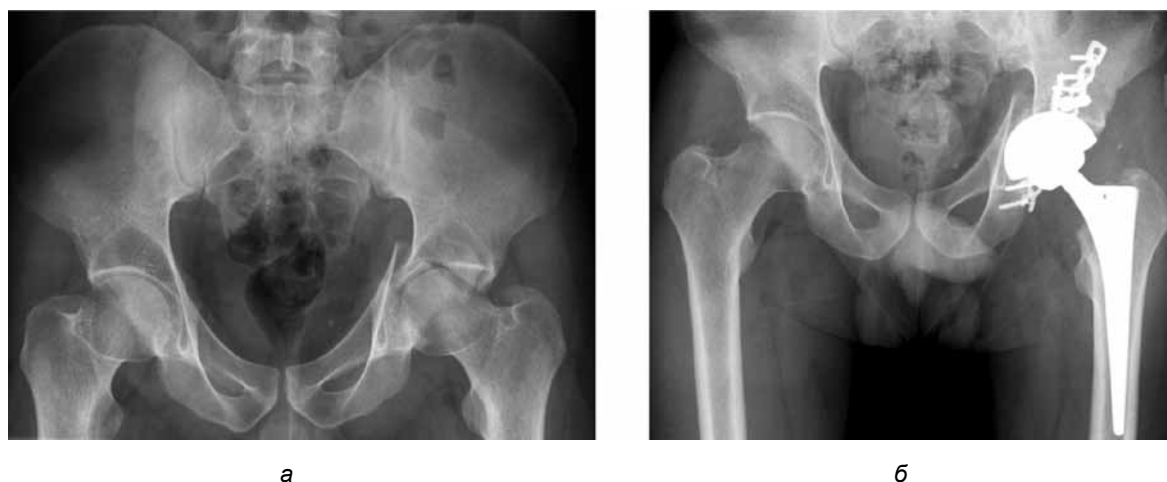

Рис. 2. Тотальное эндопротезирование тазобедренного сустава и остеосинтез вертлужной впадины в одну операционную сессию во II подгруппе второй группы: рентгенограмма повреждения вертлужной впадины (а); рентгенограмма после операции (б)

тов вследствие развития асептического некроза головки бедренной кости и посттравматического коксартроза (32 человека, из них 21 – с застарелой травмой и 11 – с давностью травмы менее 3 недель), было выполнено тотальное эндопротезирование тазобедренного сустава; после него средняя оценка по шкале Харриса составила 85 баллов. Показаниями к тотальному эндопротезированию стали асептический некроз головки бедренной кости, посттравматический коксартроз, развившийся после реконструктивной операции.

Мы отметили 4 неблагоприятных фактора, провоцирующих неблагоприятный исход оперативного лечения: давность травмы, многооскольчатый характер перелома с вовлечением заднего

края впадины, ассоциированность с повреждением заднего края, возраст более 45 лет. Так, если у пациента, которому ранее выполнен интрамедуллярный остеосинтез металлическими пластинами, имелось сочетание двух факторов: застарелой травмы и возраста более 45 лет – потом ему требовалось раннее (в срок до 2 лет) тотальное эндопротезирование. У пациентов младше 45 лет, которым ранее выполнен интрамедуллярный остеосинтез металлическими пластинами и которые имели сочетание двух других неблагоприятных факторов: застарелой травмы и многооскольчатого характера перелома / ассоциированности с повреждением заднего края, – тотальное эндопротезирование потребовалось

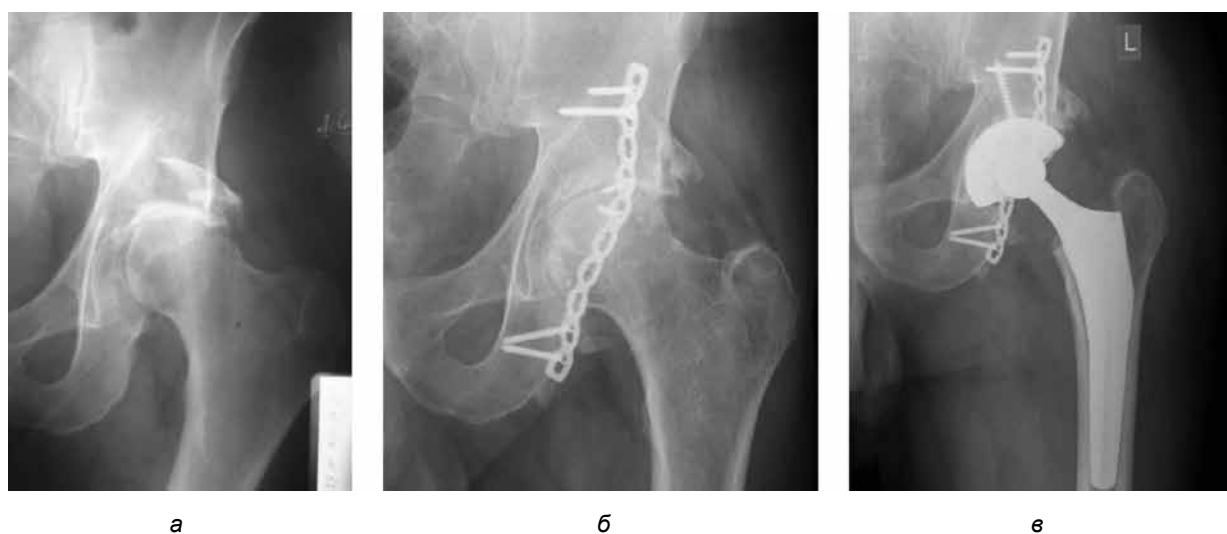


Рис. 3. Ход лечения в третьей группе: рентгенограмма повреждения (а); рентгенограмма после выполнения остеосинтеза: признаки тяжелого коксартроза (б); рентгенограмма после выполнения тотального эндопротезирования тазобедренного сустава (в)

в половине случаев. Можно предположить, что при сочетании застарелой травмы с 2 и более дополнительными факторами риска рациональным способом лечения является первичное тотальное эндопротезирование. Вклад выделенных факторов риска в неблагоприятный исход операций должен быть оценен в рамках отдельного исследования. Функциональный и клинический результаты в группах пациентов после эндопротезирования имеют минимальную степень отличия.

## ВЫВОДЫ

Репозицию и остеосинтез при переломах вертлужной впадины не всегда удается выполнить в раннем периоде, что негативно влияет на исход и требует проведения дополнительных оперативных вмешательств. Функциональный и клинический результаты в изученных группах пациентов с разной тактикой ведения переломов не различались.

## ЛИТЕРАТУРА

1. Алгоритм лечения пострадавших с сочетанной травмой таза: ключевые этапы оказания помощи / А. В. Скороглядов [и др.] // Московский хирургический журнал. – 2015. – № 5 (45). – С. 40–45.
2. Клинические аспекты осложнений повреждений таза / А. Ф. Лазарев [и др.] // Тихоокеанский медицинский журнал. – 2017. – № 1. – С. 17–23.
3. Пективный анализ результатов консервативного и оперативного лечения больных с повреждениями таза / А. И. Колесник [и др.] // Человек и его здоровье. – 2017. – № 2. – С. 17–23.
4. Козопас, В. С. Современные способы и методы лечения переломов костей таза / В. С. Козопас // Новости хирургии. – 2016. – Т. 24, № 6. – С. 601–609.
5. Cementless total hip arthroplasty in the treatment after acetabularfractures / W. Salama [et al.] // Eur. J. Orthop. Surg. Traumatol. – 2017. – Aug 1. – doi: 10.1007/s00590-017-2021-x.
6. Functional outcomes of elderly patients with nonoperatively treated acetabularfractures that meet operative criteria / S. P. Ryan [et al.] // J. Orthop. Trauma. – 2017. – Jul 24. – doi: 10.1097/BOT.0000000000000990.
7. Operative treatment of transverse acetabular fractures: is it really necessary to fix both columns? / V. Giordano [et al.] // Int. J. Med. Sci. – 2009. – Vol. 6, № 4. – P. 192–199.
8. Should total hip arthroplasty be performed acutely in the treatment of acetabularfractures in elderly or used as a salvage procedure only? / K. Hamlin [et al.] // Indian J. Orthop. – 2017. – Vol. 51, № 4. – P. 421–433. – doi: 10.4103/ortho.IJOrtho\_138\_16.
9. Total hip arthroplasty for acetabularfractures: “Early Application” / N. Salar [et al.] // Ulus Travma Acil. Cerrahi Derg. – 2017. – Vol. 23, № 4, P. 337–342. – doi: 10.5505/tjtes.2016.55675.
10. Harris, W. H. Traumatic arthritis of the hip after dislocation and acetabular fractures: treatment by mold arthroplasty. An end-result study using a new method of result evaluation / W. H. Harris // J. Bone Joint Surg. Am. – 1969. – Vol. 51, № 4. – P. 737–755.

## THE PECULIARITIES OF ACETABULUM FRACTURES OPERATIVE TREATMENT IN POLYTRAUMA

A. G. Galkin, V. P. Voloshin, A. S. Sankaranarayan, E. N. Shakhov

**ABSTRACT** *Objective* – to analyze the midterm results of reconstructive operations and total endoprosthetics in inveterate acetabulum fractures.

*Material and methods.* 160 operations were performed in 128 patients aged 17–76 years in 2005–2015. Harris hip scope was used in order to evaluate their clinical efficacy. 76 patients were enrolled into the first group; they were undergone intramedullar osteosuture by metal bone plates; among them 48 patients with inveterate trauma and 28 ones with trauma remoteness in less than 3 weeks. The second group was formed of 53 patients who undergone hip joint primary total endoprosthetics; among them 24 patients with trauma remoteness in more than one year and 28 patients with trauma remoteness in less than one year.

*Results.* From 76 patients after intramedullar osteosuture by metal bone plates (first group) 44 persons only (58%) were satisfied with the results of the operative treatment (mean estimation by Harris hip scope was amounting to 83 points) among them 27 patients with inveterate trauma and 17 ones with trauma remoteness in less than 3 weeks. Patients from the first group with unsatisfactory results of the treatment (32 persons among them 21 ones with inveterate trauma and 11 patients with trauma remoteness in less than 3 weeks) undergone hip joint total endoprosthetics and after this procedure the mean estimation by Harris hip scope was amounting to 85 points. These patients were transferred to the second group and its quantity was amounting to 84 persons. In the second group the mean functional estimation by Harris hip scope after the treatment was amounting to 86 points.

*Conclusions.* Reposition and osteosuture in acetabulum fractures were hardly to perform in early period; this fact influenced the outcome negatively and required to perform additional operative interventions. Functional and clinical results did not differ in the studied groups of patients with various treatment tactics.

**Key words:** pelvis fractures, osteosuture, endoprosthetics, polytrauma.

## СОСТОЯНИЕ КРОВΟΣНАБЖЕНИЯ КОЖНЫХ ЛОСКУТОВ В ОТДАЛЕННОМ ПЕРИОДЕ ПОСЛЕ НЕСВОБОДНОЙ КОЖНОЙ ПЛАСТИКИ ДЕФЕКТОВ КИСТИ

О. Г. Шершнева<sup>1\*</sup>,  
И. В. Кирпичев<sup>1</sup>, доктор медицинских наук,  
Э. В. Гаврилова<sup>2</sup>

<sup>1</sup> ФГБОУ ВО «Ивановская государственная медицинская академия» Минздрава России, 153012, Россия, г. Иваново, Шереметевский просп., д. 8

<sup>2</sup> ОБУЗ «Ивановский областной госпиталь для ветеранов войн», 153002, Россия, г. Иваново, ул. Демидова, 9

**РЕЗЮМЕ** *Цель* – оценка кровоснабжения несвободных кожных лоскутов в отдаленном периоде после несвободной кожной пластики дефектов кисти.

*Материал и методы.* Проведено исследование кровотока в отдаленном периоде (через 5,4 года) после несвободной кожной пластики дефектов кисти у 8 пациентов методом триплексного сканирования (9 лоскутов, из которых 6 – с осевым источником кровотока, 3 – с сегментарным).

*Результаты.* В 83% случаев в лоскутах с осевым источником кровотока отмечалось сохранение осевого кровотока, средняя скорость которого составила  $15,2 \pm 7,8$  см/с, различия со здоровыми тканями не достигли уровня статистической значимости. Средняя скорость прямого коллатерального кровотока составила  $11 \pm 14,9$  см/с (в здоровых тканях  $12,2 \pm 13,7$  см/с,  $p < 0,05$ ). В лоскутах сегментарного типа средняя скорость прямого коллатерального кровотока была значительно больше, чем в здоровых тканях ( $16,8 \pm 11,2$  и  $10,4 \pm 9,6$  см/с соответственно,  $p < 0,05$ ).

*Выводы.* Лоскуты с осевым источником кровотока лучше адаптируются к здоровым тканям, в них сохранен полноценный осевой (83%) и коллатеральный кровоток, скорость которых не отличается от скорости кровотока в окружающих тканях. Кровообращение лоскутов с сегментарным типом кровотока в отдаленный период осуществляется за счет ускорения коллатерального кровотока.

**Ключевые слова:** дефект мягких тканей, травмы кисти, кожная пластика, триплексное сканирование, кровоснабжение кожных лоскутов, скорость кровотока.

\* Ответственный за переписку (corresponding autor): [elga9411@rambler.ru](mailto:elga9411@rambler.ru)

Лечение массивных повреждений и дефектов мягких тканей является одной из наиболее частых проблем, с которыми сталкивается врач при оказании помощи больным с множественной и сочетанной травмой. В этой структуре не последнее место занимают травмы кисти, при лечении которых необходимо стремиться к восстановлению кожных покровов и функции [4]. Для этой цели в арсенале травматологов имеются различные методы кожной пластики: применение свободных трансплантатов, микрохирургических лоскутов, несвободной кожной пластики. Одним из незаменимых и доступных методов восстановления мягких тканей кисти без применения микрохирургической техники и оптики является несвободная кожная пластика [3, 4]. В научной литературе обсуждаются факторы, влияющие на выбор лоскутов, времени, техники их применения у тяжелых пациентов [1].

Различные виды лоскутов имеют различные типы кровоснабжения. Осевое кровоснабжение лоскутов осуществляется кожными артериями, идущими в подкожной жировой клетчатке параллельно поверхности кожи (паховый, дельтовидный лоскуты и др.); неосевое (сегментарное) – сетью

анастомозов перпендикулярных коже артерий; промежуточный тип кровоснабжения наблюдается, если при наличии перпендикулярных поверхности кожи сосудов доминируют сосуды, ориентированные вдоль оси конечности [1].

Во время выполнения операции и в раннем послеоперационном периоде исход кожной пластики зависит от состояния кровотока в лоскутах. Многие авторы предлагают исследовать скорость кровотока в артерии, питающей лоскут, с целью оценки риска развития повреждений его сосудистого русла, венозной недостаточности и некроза подкожной жировой клетчатки. Н. А. Щудло и соавт. исследовали кровоток в эксперименте на животных [2], Е. Ю. Шибяев и соавт. изучили эффективность различных методов пластики покровных тканей у пострадавших с открытыми переломами костей голени с помощью метода лазерной доплерфлоуметрии [5]. Подробное описание ультразвукового исследования кровотока конечностей дано в руководстве В. Дж. Цвибеля, Дж. С. Пеллерито [5].

Однако кровообращение лоскутов в отдаленном периоде после приживления изучено недостаточ-



но, поскольку не решен ряд вопросов: как меняется тип кровоснабжения в лоскутах с течением времени? Насколько оно адаптируется? Отличается ли кровоснабжение лоскутов от кровоснабжения окружающих здоровых участков кожи? Имеются ли существенные различия в кровотоке различных видов лоскутов в отдаленном периоде?

Целью нашего исследования являлась оценка кровоснабжения несвободных кожных лоскутов в отдаленном периоде после несвободной кожной пластики дефектов кисти.

## МАТЕРИАЛ И МЕТОДЫ

Для достижения данной цели нами было проведено триплексное сканирование кожных лоскутов у 8 пациентов после несвободной кожной пластики дефектов кисти в среднем через 5,4 года после проведенной операции. Анализировались несвободные кожные лоскуты без применения микрососудистых анастомозов. Всего было исследовано кровоснабжение 9 лоскутов, из которых 6 лоскутов имели осевой и доминирующий осевой кровоток (паховый, лучевой, локтевой) и 3 – сегментарный кровоток (Блохина – Конверса, Холевича, с передней брюшной стенки). У одного из 8 пациентов было использовано 2 лоскута по поводу травмы обеих кистей. Для сравнения проводилось сканирование окружающих лоскуты здоровых тканей.

Данное исследование выполнено на ультразвуковом сканере Toshiba Xario 660 линейным датчиком с частотой 12 МГц с применением методики цветового доплеровского картирования и энергетической доплерографии, что позволило визуализировать регионарный кровоток в поверхностных тканях: подкожной клетчатке и мышцах, определить васкуляризацию в конкретных сосудах зоны интереса. Проводилось дуплексное сканирование трансплантата и расположенных рядом здоровых тканей.

Выполнялся осмотр пересаженного лоскута в анатомическом В-режиме. Затем визуализиро-

вались сосуды при помощи методики цветового картирования, подсчитывалось количество сосудистых сигналов на единицу площади пересаженного лоскута в сравнении с участком соседних здоровых тканей кисти.

При помощи энергетической доплерографии исследовались параметры кровотока в сосудах лоскута, средние скорости кровотока (см/с), вид кровотока (осевой, прямой коллатеральный, ретроградный) в сравнении с кровотоком в окружающих лоскуты здоровых тканях.

## РЕЗУЛЬТАТЫ И ОБСУЖДЕНИЕ

В лоскутах с осевым типом кровоснабжения присутствовали оба вида кровотока (осевой и коллатеральный), превалировал осевой кровоток: в 5 из 6 случаев (83%) осевой кровоток сохранился. Скорость осевого, и коллатерального кровотока была высокой ( $15,2 \pm 7,8$  и  $11,0 \pm 14,9$  см/с соответственно). В лоскутах с сегментарным типом кровоснабжения отмечалась высокая скорость коллатерального кровотока ( $16,8 \pm 11,2$  см/с) при отсутствии осевого кровотока (табл.)

Скорость преобладающего кровотока в лоскутах (в лоскутах с осевым кровоснабжением – осевого кровотока, в лоскутах с сегментарным кровообращением – коллатерального кровотока) оказалась высокой, и различия ее значений в лоскутах с разными типами кровообращения не достигали уровня статистической значимости ( $15,2 \pm 7,8$  и  $16,8 \pm 11,2$  см/с соответственно,  $p > 0,05$ ) (табл.).

Среднее количество сосудистых сигналов на единицу измерения в лоскутах с осевым кровоснабжением не отличалось от такового в окружающих здоровых тканях ( $6,7 \pm 1,3$  и  $4,0 \pm 1,5$  ед. соответственно ( $p > 0,05$ )). Количество сосудистых сигналов на единицу измерения в лоскутах с сегментарным типом кровоснабжения (лоскуты Блохина – Конверса, Холевича, с передней брюшной стенки) было таким же, как в здоровых тканях ( $4,0 \pm 0,0$  и  $3,7 \pm 1,3$  соответственно,  $p > 0,05$ ) (табл.).

**Таблица.** Сравнительная характеристика кровотока лоскутов с разными типами кровоснабжения

Показатель	Лоскуты с осевым типом кровоснабжения (n = 6)	Окружающие здоровые ткани	Лоскуты с сегментарным типом кровообращения (n = 3)	Окружающие здоровые ткани
Количество сосудистых сигналов в среднем, ед. в срезе	$6,7 \pm 1,3$	$4,0 \pm 1,5$	$4,0 \pm 0,0$	$3,7 \pm 1,3$
Средняя скорость осевого кровотока, см/с	$15,2 \pm 7,8$	$16,6 \pm 33,4$	–	$11,0 \pm 10,0$
Средняя скорость прямого коллатерального кровотока, см/с	$11,0 \pm 14,9^*$	$12,2 \pm 13,7$	$16,8 \pm 11,2^*$	$10,4 \pm 9,6$

*Примечание.* Статистическая значимость различий между значениями тканей лоскута и окружающих его здоровых тканей: \* –  $p < 0,05$ .

Средняя скорость осевого кровотока в лоскутах с осевым типом кровоснабжения составила  $15,2 \pm 7,8$  см/с и статистически не отличалась от показателя в здоровых тканях ( $16,6 \pm 33,4$  см/с,  $p > 0,05$ ). В лоскутах с сегментарным кровообращением, в связи с отсутствием осевого кровотока, его скорость не определялась. В здоровых тканях скорость осевого кровотока составила  $11,0 \pm 10,0$  см/с (см. табл.).

Средняя скорость прямого коллатерального кровотока в лоскутах с осевым типом кровоснабжения была незначительно меньше скорости в здоровых тканях и составила  $11,0 \pm 14,9$  см/с (в здоровых тканях  $12,2 \pm 13,7$  см/с,  $p < 0,05$ ). В лоскутах с сегментарным типом кровообращения средняя скорость прямого коллатерального кровотока составила  $16,8 \pm 11,2$  см/с и оказалась значительно выше скорости кровотока в здоровых тканях ( $10,4 \pm 9,6$  см/с,  $p < 0,05$ ) (см. табл.).

Количество коллатералей в лоскутах с осевым типом кровоснабжения в 3 случаях (50%) превышало

количество коллатералей здоровых тканей, а в 3 случаях (50%) было меньше, чем в здоровых тканях. В лоскутах с сегментарным типом кровообращения количество коллатералей в 2 случаях (66,7%) было больше, чем в здоровых тканях, а в 1 случае (33,3%) было меньше, чем в здоровых тканях.

## ВЫВОДЫ

В отдаленном периоде лоскуты с осевым типом кровообращения лучше адаптируются к здоровым окружающим тканям, поскольку имеют и осевой (в большинстве случаев) и коллатеральный кровоток, при этом скорость обоих видов кровотока в этих лоскутах не отличается или отличается незначительно от скорости кровотока окружающих тканей. Однако исходный тип кровотока в осевых лоскутах сохраняется не во всех случаях.

В отдаленный период в лоскутах с сегментарным типом кровообращения наблюдается только коллатеральный кровоток, скорость которого значительно больше, чем в окружающих тканях.

## ЛИТЕРАТУРА

1. Белоусов, А. Е. Микрохирургия в травматологии / А. Е. Белоусов, С. С. Ткаченко. – Л. : Медицина, 1988. – 224 с.
2. Влияние интраоперационных изменений кровотока в артерии, питающей кожно-фасциальный лоскут, на качество его приживления / Н. А. Щудло [и др.] // Регионарное кровообращение и микроциркуляция. – 2015. – Т. 14, № 4 (56). – С. 74–79.
3. Дерматопластика раневых дефектов : руководство / В. И. Хрупкин [и др.]. – М. : ГЭОТАР-Медиа, 2009. – 192 с.
4. Клюквин, И. Ю. Травмы кисти / И. Ю. Клюквин, И. Ю. Мигулева, В. П. Охотский. – М. : ГЭОТАР-Медиа, 2014. – 192 с. – (Библиотека врача-специалиста).
5. Ретроспективный анализ эффективности различных методов пластики покровных тканей у пострадавших с открытыми переломами костей голени / Е. Ю. Шibaев [и др.] // Травматология и ортопедия России. – 2013. – № 3 (69). – С. 5–10.
6. Цвибель, В. Дж. Ультразвуковое исследование сосудов = Introduction to Vascular Ultrasonography / В. Дж. Цвибель, Дж. С. Пеллерито ; пер. с англ. В. В. Борисенко [и др.], под ред. В. В. Митькова, Ю. М. Никитина, Л. В. Осипова. – 5-е изд. – М. : Видар-М, 2008. – 646 с.

## BLOODFLOW OF CUTANEOUS FLAPS IN THE REMOTE PERIOD AFTER FLAP COVERAGE OF WOUND IN HAND DEFECTS

O. G. Shershneva, I. V. Kirpichyov, E. V. Gavrillov

**ABSTRACT Objective** – to evaluate blood supply of flap covers in the remote period after flap coverage of wounds in hand defects.

**Material and methods.** Cutaneous bloodflow was examined in the remote period (in 5.4 years) after flap coverage of wounds in hand defects in 8 patients by triplex scanning (9 flaps, among them 6 persons with axial source of bloodflow and 3 ones with segmental source of bloodflow).

**Results.** In 83% cases in the flaps with axial source of bloodflow the axial bloodflow maintenance was marked and its mean rate was amounting to  $15.2 \pm 7.8$  cm/sec; the distinctions concerning healthy tissues did not reach statistical significance level. Mean rate of direct collateral bloodflow was amounting to  $11 \pm 14.9$  cm/sec ( $12.2 \pm 13.7$  cm/sec in healthy tissues,  $p < 0.05$ ). In the flaps of segmental type the mean rate of direct collateral bloodflow was significantly higher than in healthy tissues ( $16.8 \pm 11.2$  and  $10.4 \pm 9.6$  cm/sec respectively,  $p < 0.05$ ).

**Conclusions.** Flaps with axial source of bloodflow were better adapted to healthy tissues; complete axial (83%) and collateral bloodflow were maintained in them; their bloodflow rate did not differ from the bloodflow rate in surrounding tissues. Blood circulation with segmental type of bloodflow in the remote period was realized owing to collateral bloodflow acceleration.

**Key words:** soft tissues defect, hand trauma, cutaneous plastics, triplex scanning, cutaneous flap blood supply, bloodflow rate.

УДК 796.894

## **ЭФФЕКТИВНОСТЬ РЕАБИЛИТАЦИИ ПРИ ПОВРЕЖДЕНИЯХ БОЛЬШЕБЕРЦОВОЙ КОЛЛАТЕРАЛЬНОЙ И ПЕРЕДНЕЙ КРЕСТООБРАЗНОЙ СВЯЗКИ**

**М. Б. Цыкунов, доктор медицинских наук**

ФГБОУ ВО «Российский национальный исследовательский медицинский университет им. Н. И. Пирогова» Минздрава России, 117997, Россия, г. Москва, ул. Островитянова, д. 1  
ФГБУ «Национальный медицинский исследовательский центр травматологии и ортопедии им. Н. Н. Приорова» Минздрава России, 127299, Россия, г. Москва, ул. Приорова, д. 10

**РЕЗЮМЕ** При повреждениях капсульно-связочных структур коленного сустава степень компенсации или восстановления двигательной функции оценивается с применением современного высокотехнологичного оборудования. Актуальной остается задача выполнить подобную оценку с достаточно высокой достоверностью, но на основании доступных методов.

**Цель исследования** – продемонстрировать эффективность авторской методики оценки результатов восстановления пациентов с повреждениями большеберцовой коллатеральной и передней крестообразной связки.

**Материал и методы.** Наблюдали 217 больных с повреждениями капсульно-связочных структур коленного сустава. Срок наблюдения составил более 2 лет. Оценивали эффективность комплекса реабилитационных мероприятий с помощью оригинальной комплексной клинической оценки, основанной на клинических методах исследования, с использованием ряда равновзвешенных шкал.

**Результаты и выводы.** Апробирована система комплексной клинической оценки. Представлены результаты реабилитационных мероприятий при повреждениях капсульно-связочных структур коленного сустава, которые в течение 2 лет привели к уменьшению выраженности клинических симптомов (боли, синовита, хромоты), улучшению функциональных характеристик (силы и упругости мышц, стабильности коленного сустава), что отражалось в приросте соответствующих показателей предложенной авторами шкалы.

**Ключевые слова:** коленный сустав, двигательные функции, реабилитация.

Ответственный за переписку (corresponding author): mikhts@gmail.com

Восстановление или компенсация нарушенной двигательной функции при повреждениях капсульно-связочных структур коленного сустава является предметом интереса многих исследователей уже на протяжении нескольких десятилетий. На это нацелены методы консервативного и оперативного лечения, которые постоянно совершенствуются [1], а также комплекс реабилитационных мероприятий [2, 3]. Оценить его эффективность подчас бывает непросто: далеко не каждая клиника имеет современное высокотехнологичное оборудование, с помощью которого можно инструментально определить степень компенсации или восстановления двигательной функции. Нами предложена система комплексной клинической оценки с использованием ряда равновзвешенных шкал [1], которые позволяют с достаточно высокой достоверностью решить эту задачу, не прибегая к дорогостоящим инструментальным методикам.

Цель исследования – с использованием авторской методики комплексной клинической оценки определить эффективность реабилитации пациентов с повреждениями большеберцовой

коллатеральной и передней крестообразной связки.

### **МАТЕРИАЛ И МЕТОДЫ**

На базе ФГБУ «Национальный медицинский исследовательский центр травматологии и ортопедии им. Н. Н. Приорова» Минздрава России изучены результаты лечения у 217 больных с повреждением капсульно-связочных структур коленного сустава через 2 года после реконструктивно-восстановительных операций.

При реабилитации пациентов применялся дифференцированный подход, который учитывает ведущий симптом, нарушающий функционирование коленного сустава: болевой синдром, послеоперационные контрактуры, нейротрофические нарушения, гемодинамические нарушения, снижение мышечной силы стабилизаторов коленного сустава, нарушение опорной и локомоторной функции. В индивидуальный план восстановительного лечения для устранения конкретного симптома включались дополнительные методики. Так, для устранения болевого

синдрома использовали щадящий режим, холод на область оперированного сустава, медикаментозную терапию, физиотерапию; при синовите и параартикулярном отеке – щадящий режим, пункцию коленного сустава, криотерапию, физиотерапию. Для восстановления амплитуды движений применялись корригирующие уклады, парафиново-озокеритовые аппликации, лечебная физкультура, гидрокинезотерапия, массаж, механотерапия, физиотерапия. Укрепление мышц-стабилизаторов коленного сустава осуществлялось пассивно-активными и изометрическими упражнениями, упражнениями с сопротивлением и отягощением; применяли гидрокинезотерапию, массаж, механотерапию, дополнительно активно укрепляли отдельные ослабленные группы мышц, устраняли патологическое смещение голени, назначали физиотерапию, занятия на тренажерах. При ведущем нарушении локомоции и опороспособности использовали регулярные и последовательные физические нагрузки, гидрокинезотерапию, тренажеры, физиотерапию, массаж.

Эффективность лечения и реабилитации оценивали по следующим показателям: выраженность болевого синдрома, выраженность синовита, упругость мышц, длина окружности бедра, функциональные возможности околосуставных мышц, сила мышц, стабильность коленного сустава, способность активно устранять патологическое смещение голени, выраженность хромоты, характеристика опороспособности, характеристика локомоций (ходьба, бег, прыжки, подъем по лестнице), выносливость к нагрузкам. Каждый из параметров оценивался в баллах (от 0 до 5) [1] в начале и в конце периода наблюдения. Далее определяли средневзвешенную величину по каждому параметру.

## РЕЗУЛЬТАТЫ И ОБСУЖДЕНИЕ

В результате лечения выраженность болевого синдрома у пациентов существенно уменьшилась. Так, число больных, у которых выполнение бытовых нагрузок ограничивалось болевым синдромом, составило после лечения лишь 1% (до лечения – 9%). В отдаленные сроки при интенсивных нагрузках боль возникала у 25% больных, что являлось одним из клинических проявлений посттравматического гонартроза, развившегося в результате повреждений хрящевых структур коленного сустава. Прирост средневзвешенной балльной оценки выраженности болевого синдрома составил 1,69 балла. В конце периода наблюдения наличие синовита ограничивало выполнение бытовых нагрузок у 3% больных (до лечения – 30%); синовит полностью отсутствовал

в 89% случаев, а у 8% пациентов возникал периодически и самостоятельно купировался. Это объясняется устранением механической причины травматизации сустава и восстановлением четырехглавой мышцы бедра, играющей роль «мышечного насоса». Прирост средневзвешенной балльной оценки составил 1,31 балла.

Упругость мышц, характеризующая их сократительную способность, у большинства пациентов (72%) после лечения соответствовала показателю здоровой ноги, в 23% случаев оставалась сниженной (60–80% от нормы) и лишь в 5% случаев значительно отставала от показателя здоровой ноги (20–60% от нормы). Случаев снижения упругости до уровня ниже 20% после лечения не наблюдалось, в то время как в начале наблюдения таких пациентов было 24% (13 человек). Прирост средневзвешенной балльной оценки составил 2,26 балла.

Длина окружности бедра, характеризующая гипотрофию мышц, после лечения достигла нормы или заметно увеличилась в средней трети только у 61% пациентов, а в нижней – у 52%, что говорит о том, что данный показатель наиболее индифферентен к проводимым реабилитационным мероприятиям. В то же время после лечения выраженная гипотрофия мышц выявлена у незначительного числа больных: в средней трети бедра – у 5% (до лечения – 30%), в нижней трети – у 9% (до лечения – 59%), что, на наш взгляд, указывает на существенный прогресс. Тем не менее, несмотря на интенсивную тренировку мышц, в отдаленные сроки средняя и выраженная гипотрофия наблюдалась в 39% случаев в средней трети и у 48% больных в нижней трети. Более частая гипотрофия мышц в нижней трети бедра объясняется тем, что здесь расположены односуставные головки четырехглавой мышцы, которые при повреждениях капсульно-связочных структур коленного сустава страдают в наибольшей степени. Кроме того, повторные травмы, оперативное вмешательство, боль и синовит вызывают нарушения трофики, которые не всегда удается устранить полностью. Прирост средневзвешенной балльной оценки по показателю длины окружности бедра составил 1,98 балла.

После лечения функциональные возможности околосуставных мышц не изменились (5 баллов) у 67% больных, оставались сниженными в незначительной степени (3 балла) у 32%, значительно сниженными (0 баллов) – лишь в 1% случаев. Это свидетельствует о том, что в результате целенаправленной тренировки в большинстве случаев удается улучшить функционирование мышц (до уровня более 3 баллов). Причину относительной неудачи –

неполного восстановления функции мышц у каждого третьего больного – мы видим в том, что исходно снижение функции наблюдалось практически у всех больных (у 98%), а наличие гипотрофии и гипотонии мышц, болевого синдрома и синовита ограничивало возможности тренировки мышц. Кроме того, у больных с посттравматическим гонартрозом результаты зависели от наличия и степени обострения процесса. Прирост средневзвешенной балльной оценки по показателю функциональных возможностей околосуставных мышц составил 2,85 балла.

Сила околосуставных мышц связана с показателями мануального мышечного тестирования (ММТ). После лечения она приближалась к уровню здоровой ноги у 96% больных и была снижена (40–80% от нормы) лишь у 4%. При сравнении этих данных с исходными прогресс очевиден, так как до лечения у 40% больных сила мышц составляла менее 40% нормы, а в 12% измерение было невозможно. Состояние околосуставных мышц по показателю их силы представляется лучшим, чем по данным ММТ. Так, сила больной ноги при динамометрии могла быть оценена в 5 баллов, а при ММТ оценка равнялась 3 баллам. По нашему мнению, это объясняется компенсаторными возможностями мышц-синергистов: например, у ряда больных наблюдалась гипертрофия прямой мышцы бедра и гипотрофия внутренней широкой мышцы. В связи с этим мы считаем необходимым оценивать силовые характеристики околосуставных мышц сразу по нескольким показателям. Прирост средневзвешенной балльной оценки силы околосуставных мышц составил 2,34 балла. Нестабильность коленного сустава исходно наблюдалась у 88% больных. Как правило, это была компенсированная простая нестабильность I степени. В конце периода наблюдения у 79% больных не наблюдалось признаков нестабильности сустава. При занятиях спортом или тяжелых нагрузках нестабильность возникала у 19% больных (исходно – у 42%), при бытовых нагрузках – у 2% (исходно – у 27%). Постоянная нестабильность не выявлена ни у одного пациента (исходно – у 9%). Прирост средневзвешенной балльной оценки по показателю нестабильности коленного сустава составил 2,05 балла.

Способность активно устранять патологическое смещение голени, пассивно заданное при выполнении тестов на стабильность, также является одной из ключевых характеристик функционального состояния коленного сустава при повреждении его капсульно-связочных структур. После лечения все пациенты могли устранять его полностью (86%) или частично (14%). Прирост средневзвешенной балльной оценки составил

1,5 балла. Следует отметить, что при простой нестабильности пассивно воспроизвести патологическое смещение голени (вальгусную или варусную девиацию) в отделенные сроки нам не удавалось.

Хромота в отдаленные сроки отсутствовала у 92% больных. Лишь в 1% случаев наблюдалась легкая постоянная хромота и в 7% – хромота после физических нагрузок. Как правило, она сопровождалась синовитом, функциональной недостаточностью мышц и жалобами на боли. Прирост средневзвешенной балльной оценки составил 1,79 балла.

Опороспособность поврежденной ноги в отдаленные сроки полностью восстановилась у 94% больных; периодически она снижалась у 5%, и лишь 1% пациентов нуждался в постоянном ношении мягкого наколенника. Снижение опороспособности отмечалось у больных с посттравматическим гонартрозом во время его обострения. Прирост средневзвешенной балльной оценки составил 1,93 балла.

При оценке локомоций установлено, что в отдаленные сроки возможность ходить на большие расстояния была ограничена у 5% больных (исходно у 91% пациентов), бег и прыжки – у 27% больных (исходно у 98%). В конце нашего исследования сильные затруднения при прыжках или беге или невозможность их выполнить отмечены лишь в 1% случаев – у пациентов с выраженной нестабильностью в сочетании с тяжелым гонартрозом. Жалобы на затруднения при подъеме по лестнице, характерные для пациентов с повреждениями капсульно-связочного аппарата и хрящевых структур коленного сустава, в отдаленные сроки не предъявляли 93% больных, а у 7% подъем вызывал лишь небольшие затруднения. Прирост средневзвешенной итоговой балльной оценки по всем локомоциям составил 2,06 балла. Выносливость к статической нагрузке в отдаленные сроки была восстановлена у 51% больных, к динамической – у 53%; она была достаточна для выполнения тяжелых (в том числе спортивных) нагрузок соответственно у 29 и 27% пациентов. Ограничения при бытовых нагрузках наблюдались в 5 и 8% случаев. Прирост средневзвешенной балльной оценки составил 1,93 балла. Снижение выносливости к физической нагрузке в отдаленные сроки примерно у половины больных мы связываем с тем, что, наряду с ранее указанными факторами (боль, синовит, гипотрофия и т. п.), действуют и такие, как ограничение функциональных резервов и нарушение координации мышечной деятельности.

Изменения средневзвешенной балльной оценки основных показателей представлены в таблице.

**Таблица.** Результаты реабилитации больных с повреждением капсульно-связочных структур коленного сустава по данным комплексной клинической оценки

Показатель	Средневзвешенное значение, баллы		
	до лечения	после лечения	прирост
Болевой синдром	2,96	4,65	+1,69
Синовит	3,53	4,84	+1,31
Упругость мышц	2,4	4,66	+2,26
Длина окружности бедра	1,95	3,92	+1,98
Функция мышц (по результатам мануального мышечного тестирования)	1,46	4,31	+2,85
Сила околоуставных мышц	2,61	4,95	+2,34
Стабильность коленного сустава	2,66	4,71	+2,05
Способность активно устранять патологическое смещение голени	3,22	4,72	+1,50
Хромота	3,12	4,91	+1,79
Опороспособность	3	4,93	+1,93
Локомоции, в том числе	2,69	4,75	+2,06
ходьба	2,37	4,9	+2,53
бег, прыжки	2,43	4,63	+2,20
подъем по лестнице	2,94	4,86	+1,92
Выносливость	2,32	4,25	+1,93

## ВЫВОДЫ

Индивидуализированный подход к реабилитации больных после реконструктивно-восстановительных операций на коленном суставе с учетом ведущих симптомов, нарушающих функцию коленного сустава, позволяет получить положительные результаты лечения у большинства пациентов. Авторская методика, представленная в виде равновзвешенных шкал и основанная на доступных клинических показателях (выраженность болево-

го синдрома и синовита, упругость мышц, длина окружности бедра, функциональные возможности околоуставных мышц, сила мышц, стабильность коленного сустава, способность устранять смещение голени, выраженность хромоты, опороспособность, характеристика локомоций, выносливость к нагрузкам), дает возможность достаточно точно оценить эффективность реабилитационных мероприятий при повреждениях большеберцовой коллатеральной и передней крестообразной связки.

## ЛИТЕРАТУРА

1. Миронов, С. П. Повреждения связок коленного сустава / С. П. Миронов, А. К. Орлецкий, М. Б. Цыкунов. – М. : Лесар, 1999. – 208 с.
2. Цыкунов, М. Б. Реабилитация при повреждении капсульно-связочного аппарата коленного сустава (оперативное лечение) / М. Б. Цыкунов, Т. В. Буилова, С. П. Миронов // Вестник восстановительной медицины. – 2016. – № 3 (73). – С. 78–85.
3. Цыкунов, М. Б. Реабилитация при повреждениях капсульно-связочных структур коленного сустава и их последствиях / М. Б. Цыкунов // Лечебная физкультура и спортивная медицина. – 2016. – № 2. – С. 39–47; № 3. – С. 41–46; № 4 (136). – С. 51–53; № 5 (137). – С. 42–46.

## THE EFFECTIVENESS OF THE REHABILITATION IN THE LESIONS OF TIBIAL COLLATERAL AND ANTERIOR CRUCIATE LIGAMENTS

M. B. Tsykunov

The long-term (more than 2 years) results of the treatment in 217 patients with the lesions of tibial collateral and anterior cruciate ligaments were studied. The following indices were used in order to evaluate the efficacy of the rehabilitation: the manifestation of pain syndrome and synovitis, muscle elasticity, hip circumference length, functional possibilities of periarthric muscles, knee joint stability, the ability to eliminate the pathological crus displacement, lameness severity, the characteristics of supportability and locomotions (walking, running, jumping, upstairs walking), load endurance.

**Key words:** knee joint, rehabilitation, clinical evaluation.

---

---

## Обзор литературы

---

---

УДК 617.3

### КОНСЕРВАТИВНОЕ ЛЕЧЕНИЕ ГОНАРТРОЗА

**Г. А. Айрапетов\***, кандидат медицинских наук,  
**А. А. Воротников**, доктор медицинских наук,  
**Е. А. Коновалов**

ФГБОУ ВО «Ставропольский государственный медицинский университет» Минздрава России, 355017, Россия, г. Ставрополь, ул. Мира, д. 310

**РЕЗЮМЕ** Описаны современные подходы к консервативному лечению гонартроза 1–2 ст. Рассмотрены модифицируемые факторы риска развития остеоартроза, а также возможности снижения риска при их коррекции. Представлены данные об эффективности различных видов физиотерапии, ортезирования, обогащенной тромбоцитами плазмы и медикаментозного лечения (нестероидных противовоспалительных средств, опиоидов, анальгетиков и др.).

**Ключевые слова:** гонартроз, консервативное лечение артроза, гиалуроновая кислота, плазма обогащенная тромбоцитами.

\* Ответственный за переписку (corresponding author): [airapetovGA@yandex.ru](mailto:airapetovGA@yandex.ru)

**Эпидемиология.** Последствия травм и заболеваний костно-мышечной системы имеют сегодня большую экономическую и медико-социальную значимость вследствие высоких затрат на лечение и реабилитацию, большой продолжительности периода временной нетрудоспособности или из-за стойкой утраты трудоспособности. Повсеместно отмечается рост заболеваемости дегенеративно-дистрофическими заболеваниями крупных суставов: более 50% обращений к травматологу-ортопеду в амбулаторном звене связаны с их наличием [1, 2].

Одним из самых распространенных хронических дегенеративно-дистрофических заболеваний является остеоартроз, при котором в процесс вовлечены синовиальная оболочка, суставной хрящ и другие околоуставные структуры. Он характеризуется длительным прогрессирующим течением и развитием болевого синдрома [12].

Согласно некоторым источникам, остеоартрозом страдает от 9 до 13% населения планеты [19], другие источники указывают, что распространенность достигает 20% [5]. По данным отечественных авторов, частота гонартроза в России составляет 99,6 случая на 10 тыс. жителей [7], причем у каждого третьего больного поражаются оба сустава.

Качество жизни пациентов с дегенеративно-дистрофическими заболеваниями крупных суставов

значительно ниже, чем при заболеваниях желудочно-кишечного тракта, сердечно-сосудистой и дыхательной систем. Остеоартроз часто обуславливает продолжительное нарушение здоровья, оказывает негативное психологическое и экономическое воздействие на пациентов [6]. Консервативная терапия остеоартроза дает положительный результат на I и II стадиях заболевания. Основными принципами консервативного лечения являются: купирование болевого синдрома, устранение причин, способствующих прогрессированию заболевания и восстановление утраченных функций [11].

**Снижение веса и физические упражнения.** Такие факторы, как высокий индекс массы тела и низкая физическая активность пациента, играют большую роль в патогенезе гонартроза. Избыточный вес увеличивает в несколько раз нагрузку на коленный сустав во время ходьбы [56] и опосредованно влияет на ненагружаемые отделы сустава за счет системного действия провоспалительных цитокинов [24]. Ожирение увеличивает вероятность развития гонартроза в 4–10 раз и встречается у каждого третьего больного [18]. При этом избыточная масса тела является одним из наиболее распространенных и наиболее хорошо поддающихся корректировке факторов развития гонартроза, особенно у женщин. R. Christensen и соавт. сообщили, что снижение индекса массы тела на 2 единицы уменьшает

риск развития остеоартроза у женщин на 50%. Метаанализ, выполненный этими авторами, показал, что снижение веса тела на 5% позволяет значительно уменьшить либо полностью ликвидировать симптомы заболевания [25].

В одном из проспективных когортных исследований с участием 159 пациентов с избыточной массой тела и остеоартрозом изучено влияние диеты на массу тела и клиническую картину остеоартроза. М. Henriksen и соавт. сообщили, что низкокалорийная диета в течение 16 недель снижает вес в среднем на 12,9 кг, улучшает тонус мышц на 11–12%, увеличивает физическую активность и значительно ослабляет болевой синдром [20].

Необходимо отметить, что положительная роль умеренных физических упражнений в комбинированном лечении остеоартроза не сводится только к снижению массы тела – они также увеличивают стабильность сустава и улучшают васкуляризацию, стимулируют синтез и ремоделирование суставного хряща, что приостанавливает прогрессирование заболевания [39].

В некоторых исследованиях сообщается о том, что слабость четырехглавой мышцы бедра является фактором риска развития и прогрессирования остеоартроза, особенно у женщин [39, 41]. В норме сила четырехглавой мышцы у женщин в 2 раза ниже, чем у мужчин (72,0 против 125,7 Н/см<sup>2</sup>), что заметно влияет на стабильность сустава. Занятия в течение 5 недель, включающие в себя 30-минутные упражнения, статистически значительно увеличивают силу мышцы, улучшают функцию сустава и снижают выраженность болевого синдрома. Результаты занятий сохраняются в течение 6 месяцев при ежедневном выполнении упражнений в течение 20–30 минут [33].

Однако необходимо отметить, что, несмотря на эффективность коррекции вышеперечисленных факторов, мотивировать пациента изменить свой привычный образ жизни с целью снижения веса и увеличения физической активности бывает достаточно тяжело.

**Физиотерапия.** Физиотерапия для лечения артрозов применяется достаточно давно. Помимо классических методов (магнитотерапия, УВЧ, электрофорез и др.) появляются новые. Стоит отметить использование низкочастотной магнитосветотерапии у пациентов с непереносимостью нестероидных противовоспалительных препаратов (НПВП) и физиопроцедур, оказывающих положительное влияние на липидный обмен и тем самым улучшающих обменные процессы в суставе [3, 4]. М. В. Макарова считает, что метод ортовольтной рентгенотерапии оказывает анальгетическое и противовоспалительное действие

при гонартрозе, сопровождающемся хроническим болевым синдромом. Автор также предлагает сочетать рентгенотерапию с применением хондропротекторов [8].

Многие авторы важное место в лечении гонартроза отводят санаторно-курортному восстановительному лечению [9, 10].

**Ортезирование.** В последнее время широкое распространение получили методы уменьшения нагрузки на суставы, предполагающие использование ортезов или тейпов, особенно при артрозе лишь в одном из отделов сустава.

В некоторых ранних исследованиях сообщалось о том, что регулярное использование ортезов позволяет уменьшить болевой синдром [48]. Сегодня говорят о том, что длительное использование ортезов не приносит желаемого результата. Так В. Wilson обследовал 30 пациентов с артрозом медиальных отделов коленного сустава и обнаружил, что только 41% пациентов через 2 года 7 месяцев продолжили использовать ортез. Автор сделал вывод, что длительное использование ортезов неэффективно ввиду того, что в среднем через 3,9 года у 60% пациентов выполняется эндопротезирование сустава [57].

**Фармакотерапия.** Сегодня арсенал лекарственных средств для лечения артроза велик и разнообразен, однако большинство этих препаратов (анальгетики, НПВП и опиоиды) не оказывает структурно-модифицирующего действия на гиалиновый хрящ, не останавливает прогрессирование заболевания, а только купирует болевой синдром [14, 31].

НПВП – наиболее популярное средство для лечения остеоартроза. Многие авторы подчеркивают, что наряду с положительным эффектом НПВП могут вызвать осложнения со стороны желудочно-кишечного тракта, мочевыделительной и сердечно-сосудистой систем, которые представляют опасность для пациентов пожилого возраста [32, 38, 44, 52].

Опиоиды оказывают выраженный анальгезирующий эффект, но также имеют ряд осложнений и противопоказаний [44]. В связи с этим часто предлагается начинать лечение остеоартроза с назначения анальгетиков, при их неэффективности – переходить к использованию НПВП, а в качестве резерва оставить опиоиды [31, 44]. Согласно большинству клинических рекомендаций, начинать лечение следует с таких анальгетиков, как парацетамол, однако имеются отдельные сообщения о том, что применение НПВП после использования анальгетиков малоэффективно [29].



Некоторые специалисты отдают предпочтение местному применению НПВП в виде мазей, обосновывая это тем, что при таком применении значительно ослабляется системное воздействие препарата [27]. Однако имеются данные, что локальное и оральное применение диклофенака одинаково эффективно уменьшает болевой синдром [28]. Стоит отметить, что около 20% пациентов жалуются на покраснение и сухость кожи после местного воздействия препаратов [53].

Наиболее востребованными лекарственными средствами для внутрисуставного введения являются препараты гиалуроновой кислоты, плазма, обогащенная тромбоцитами, и кортикостероиды [37, 55].

Многие клинические исследования сообщают об отличных результатах лечения препаратами гиалуроновой кислоты – о снижении болевого синдрома и улучшении функции конечности [21, 35, 40]. Интерес представляет экспериментальная работа бразильских коллег, которые сравнили эффективность внутрисуставного введения гиалуроновой кислоты и традиционного консервативного лечения остеоартроза у 16 собак. Авторы пришли к выводу, что оба метода лечения позволяют снизить клинические проявления остеоартроза, однако в группе с интраартикулярным введением препарата результаты были значительно лучше [40].

В исследовании Y. S. Hsieh и соавт. сообщалось, что внутрисуставное введение гиалуроновой кислоты достоверно понижает уровень ингибитора активации плазминогена в хрящевых и синовиальных культурах, что обеспечивает продолжительное воздействие препарата [26].

Многоцентровое исследование V. Strand и соавт. показало, что инъекции высокоочищенной гиалуроновой кислоты позволяют увеличить вязкость синовиальной жидкости и поглощение сжимающих сил [13].

Систематический обзор Cochrane Musculoskeletal Group заключил, что после введения гиалуроновой кислоты положительный эффект сохраняется более 6 месяцев с максимальным с 5-й по 13-ю неделю; уменьшение выраженности болевого синдрома и улучшение функции в суставе при внутрисуставном введении гиалуроновой кислоты сопоставимы с приемом НПВП, однако отмечается лучший локальный эффект и отсутствие системного воздействия [54].

В метаанализе и систематическом обзоре R. R. Vanpui и соавт. сделан вывод о том, что до 4-й недели лечения внутрисуставные кортико-

стероиды оказываются более эффективными в отношении боли, чем внутрисуставные инъекции гиалуроновой кислоты, однако с 4-й недели оба подхода имеют одинаковую эффективность, а после 8-й недели гиалуроновая кислота обладает большей эффективностью [51]. В другом метаанализе этих авторов показано, что инъекции гиалуроновой кислоты достигают своей максимальной эффективности через 8 недель, а остаточный эффект обнаруживается и через 24 недели. Максимальный размер эффекта больше, чем эффект анальгетиков [50].

Согласно относительно недавнему систематическому обзору и метаанализу, в который было включено 29 рандомизированных контролируемых исследований, установлено, что безопасность внутрисуставных инъекций гиалуроновой кислоты при симптоматическом лечении гонартроза не имела статистически значимых различий от таковой в контроле, а эффективность их была высокой. Количество инъекций составляло от 3 до 5 в неделю и максимум 11 в течение 23 недель, доза препарата варьировала от 15 до 60 мг [37].

Остается открытым вопрос о влиянии возраста на результаты лечения остеоартроза. Некоторые авторы говорят о том, что возраст не влияет на результаты внутрисуставного введения гиалуроновой кислоты, однако отмечают, что через год положительный результат сохраняется в большей мере у молодых пациентов [44]. Отметим, что положительный эффект кортикостероидов может быть пролонгирован путем повторного введения препарата через 3 месяца [43].

Все чаще для лечения заболеваний и травм костно-мышечной системы используется плазма, обогащенная тромбоцитами, содержащая различные белки и факторы роста, которые позволяют улучшить репарацию тканей [15–17]. Остеортоз является основным показанием к ее назначению [23, 34, 42]. Исследования подтвердили отсутствие осложнений после данного вида терапии [24, 38].

В систематическом обзоре и метаанализе, выполненном K. V. Chang и соавт., сравнивались результаты внутрисуставного введения плазмы, обогащенной тромбоцитами, и гиалуроновой кислоты. Авторы пришли к выводу, что плазма позволяет добиться более стойкого и продолжительного эффекта [22].

Сегодня остается актуальным вопрос о совместном применении гиалуроновой кислоты и PRP. Синергическое регенеративное действие обоих было изучено W. H. Chen и соавт. Суставные хондроциты были получены у 5 пациентов с остео-

артрозом. Показано, что исследуемое сочетание препаратов может восстановить редуцированную пролиферацию суставных хондроцитов, подавить действие хемокинов и цитокинов, уменьшить разрывы мениска и хряща, стимулировать его регенерацию и ингибировать воспаление [47].

Хотя причиной артроза является повреждение хряща, в научной литературе все чаще обсуждается влияние на течение артроза изменений в субхондральной кости и высказывается мысль

о необходимости лечебного воздействия на нее [28, 30, 36, 45]. Так, D. Findlay предполагает, что сосудистая патология и потеря минеральной плотности субхондральной кости может быть причиной развития и прогрессирования остеоартроза [28]. Некоторые авторы считают, что хрящевая ткань и субхондральная кость работают как единый механизм и что повреждение любой из них в результате травмы или избыточной нагрузки приводят к развитию остеоартроза [36, 46].

## ЛИТЕРАТУРА

- Багирова, Г. Г. Избранные лекции по ревматологии : [учеб. пособие для последиплом. проф. образования врачей] / Г. Г. Багирова. – М. : Медицина, 2008. – С. 253.
- Бейдик, О. В. Артроскопия коленного сустава. Перспективы развития / О. В. Бейдик, К. В. Левченко, С. И. Киреев // Сборник тезисов VIII Съезда травматологов-ортопедов России. В 2 т. Т. 1. – Самара, 2006. – С. 139–140.
- Белоусова, Т. Е. Восстановительное лечение остеоартроза крупных суставов и позвоночника методами магнитосветотерапии / Т. Е. Белоусова, Ж. Ю. Карпова // Современные технологии в медицине. – 2010. – № 3. – С. 48–52.
- Белоусова, Т. Е. Влияние низкочастотной магнитосветотерапии на динамику электромиографических показателей в процессе медицинской реабилитации пациентов с сочетанной патологией позвоночника и крупных суставов / Т. Е. Белоусова, Ж. Ю. Карпова, М. В. Ковалева // Современные технологии в медицине. – 2011. – № 2. – С. 77–80.
- Болезни суставов : руководство для врачей / под ред. В. И. Мазурова. – СПб. : Спецлит, 2008. – 397 с.
- Мазуров, В. И. Остеоартроз / В. И. Мазуров, И. А. Онущенко. – СПб., 1999. – 116 с.
- Насонова, В. А. Ревматические заболевания в Российской Федерации в начале XXI века глазами статистики / В. А. Насонова, О. М. Фоломеева, Ш. Ф. Эрдес // Тер. архив. – 2009. – Т. 81, № 6. – С. 5–10.
- Ортовольтная рентгенотерапия в симптоматическом лечении остеоартроза коленных суставов: анализ эффективности в сравнении со стандартными методами / М. В. Макарова [и др.] // Радиология. – 2009. – № 4. – С. 50–61.
- Синяченко, О. В. Диагностика и лечение болезней суставов / О. В. Синяченко. – Донецк : Заславский А. Ю. ; СПб. : ЭЛБИ-СПб, 2012. – С. 560.
- Сміян, С. І. Остеоартроз колінних суглобів: сучасний стан проблеми / С. І. Сміян // Ревматологія. – 2011. – № 3. – С. 12–15.
- Химич, С. Д. Местное применение хондропротекторов в комплексном лечении гонартроза I–II степени / С. Д. Химич, И. В. Баранова // Медицина транспорта Украины. – 2010. – № 1. – С. 53–56.
- Хитров, Н. А. Полиморфизм болевого синдрома при остеоартрозе, обезболивающая и противовоспалительная терапия / Н. А. Хитров // Трудный пациент. – 2011. – Т. 9, № 4. – С. 49–53.
- A multicenter, randomized controlled trial comparing a single intra-articular injection of Gel-200, a new cross-linked formulation of hyaluronic acid, to phosphate buffered saline for treatment of osteoarthritis of the knee / V. Strand [et al.] // Osteoarthritis Cartilage. – 2012. – № 20. – P. 350–356.
- Acetaminophen for osteoarthritis / T. E. Towheed [et al.] // Cochrane Database Syst. Rev. – 2006. – № 1. – P. 32–34.
- Andia, I. Knee osteoarthritis: hyaluronic acid, platelet-rich plasma or both in association? / I. Andia, M. Abate // Expert Opin. Biol. Ther. – 2014. – № 14 (5). – P. 635–649. – doi.org/10.1517/14712598.2014.889677.
- Andia, I. Platelet-rich plasma for managing pain and inflammation in osteoarthritis / I. Andia, N. Maffulli // Nat. Rev. Rheumatol. – 2013. – № 9 (12). – P. 721–730.
- Andia, I. Platelet-rich plasma: underlying biology and clinical correlates / I. Andia, M. Abate // Regen. Med. – 2013. – № 8 (5). – P. 645–658.
- Body weight, body mass index, and incident symptomatic osteoarthritis of the hand, hip, and knee / S. A. Oliveria [et al.] // Epidemiology. – 1999. – № 10. – P. 161–166.
- Bozic, K. J. Medicare and the orthopaedic surgeon: challenges in Providing, Financing, and Accessing Musculoskeletal care for the elderly / K. J. Bozic, B. Cramer, T. J. Albert // J. Bone Joint surg [Am]. – 2010. – № 92. – P. 1568–1574.
- Changes in lower extremity muscle mass and muscle strength after weight loss in obese patients with knee osteoarthritis: a prospective cohort study / M. Henriksen [et al.] // Arthritis Rheum. – 2012. – № 64. – P. 438–442.
- Choice of intra-articular injection in treatment of knee osteoarthritis: platelet-rich plasma, hyaluronic acid or ozone options / T. M. Duymus [et al.] // Knee Surgery, Sports Traumatology, Arthroscopy. – 2016. – № 2. – P. 122–128.
- Comparative effectiveness of platelet-rich plasma injections for treating knee joint cartilage degenerative pathology: a systematic review and meta-analysis / K. V. Chang [et al.] // Arch. Phys. Med. Rehabil. – 2014. – № 95 (3). – P. 562–575.
- Comparison of short-term results of intraarticular platelet-rich plasma (PRP) and hyaluronic acid treatments in early-stage gonarthrosis patients / O. Guler [et al.] // Eur. J. Orthop. Surg. Traumatol. – 2014. – P. 84–89.

24. Diet-induced obesity differentially regulates behavioral, biomechanical, and molecular risk factors for osteoarthritis in mice / T. M. Griffin [et al.] // *Arthritis Res. Ther.* – 2010. – № 12. – P. 130.
25. Effect of weight reduction in obese patients diagnosed with knee osteoarthritis: a systematic review and meta-analysis / R. Christensen [et al.] // *Ann. Rheum. Dis.* – 2007. – № 66. – P. 433–439.
26. Effects of different molecular weight hyaluronan products on the expression of urokinase plasminogen activator and inhibitor and gelatinases during the early stage of osteoarthritis / Y. S. Hsieh [et al.] // *J. Orthop. Res.* – 2008. – № 26. – P. 475–484.
27. Efficacy and safety of topical diclofenac containing dimethyl sulfoxide (DMSO) compared with those of topical placebo, DMSO vehicle and oral diclofenac for knee osteoarthritis / L. S. Simon [et al.] // *Pain.* – 2009. – № 143. – P. 238–245.
28. Findlay, D. M. Vascular pathology and osteoarthritis / D. M. Findlay // *Rheumatology (Oxford)*. – 2007. – № 46 (12). – P. 1763–1768.
29. Flood, J. The role of acetaminophen in the treatment of osteoarthritis / J. Flood // *Am. J. Manag. Care.* – 2010. – № 16. – P. 48–54.
30. Goldring, M. B. Articular cartilage and subchondral bone in the pathogenesis of osteoarthritis / M. B. Goldring, S. R. Goldring // *Ann. NY Acad. Sci.* – 2010. – № 1192. – P. 230–237.
31. Goldring, M. B. Osteoarthritis / M. B. Goldring, S. R. Goldring // *J. Cell. Physiol.* – 2007. – № 213 (3). – P. 626–634.
32. Hospitalizations for upper and lower GI events associated with traditional NSAIDs and acetaminophen among the elderly in Quebec, Canada / E. Rahme [et al.] // *Am. J. Gastroenterol.* – 2008. – № 103. – P. 872–882.
33. Hurley, M. V. Improvements in quadriceps sensorimotor function and disability of patients with knee osteoarthritis following a clinically practicable exercise regime / M. V. Hurley, D. L. Scott // *Br. J. Rheumatol.* – 1998. – № 37. – P. 1181–1187.
34. Intraarticular platelet-rich plasma injection in the treatment of knee osteoarthritis: review and recommendations / A. M. Pourcho [et al.] // *Am. J. Phys. Med. Rehabil.* – 2014. – P. 54–58.
35. Maheu, E. Efficacy and safety of hyaluronic acid in the management of osteoarthritis: evidence from real-life setting trials and surveys / E. Maheu, F. Rannou, J.-Y. Reginster // *Seminars in Arthritis and Rheumatism*. – 2016. – Vol. 45, № 4, suppl. P. S28–S33. – doi: [10.1016/j.semarthrit.2015.11.008](https://doi.org/10.1016/j.semarthrit.2015.11.008)
36. Mahjoub, M. Why subchondral bone in osteoarthritis? The importance of the cartilage bone interface in osteoarthritis / M. Mahjoub, F. Berenbaum, X. Houard // *Osteoporos Int.* – 2012. – № 8. – P. 841–846.
37. Miller, L. E. US-Approved intra-articular hyaluronic acid injections are safe and effective in patients with knee osteoarthritis: systematic review and meta-analysis of randomized, saline-controlled trials / L. E. Miller, J. E. Block // *Clin. Med. Insights Arthritis Musculoskelet Disord.* – 2013. – № 6. – P. 57–63.
38. Mortality with upper gastrointestinal bleeding and perforation: effects of time and NSAID use / S. Straube [et al.] // *BMC Gastroenterol.* – 2009. – № 9. – P. 41.
39. Normal and pathological adaptations of articular cartilage to joint loading / J. P. Arokoski [et al.] // *Scand. J. Med. Sci. Sports.* – 2000. – № 10. – P. 186–198.
40. Prospective randomized clinical trial single and weekly viscosupplementation / A. A. Z'oboli [et al.] // *Acta Orthopædica Brasileira.* – 2013. – № 21 (5). – P. 271–275.
41. Quadriceps weakness predicts risk for knee joint space narrowing in women in the MOST cohort / N. A. Segal [et al.] // *Osteoarthritis Cartilage.* – 2010. – № 18. – P. 769–775.
42. Rodriguez-Merchan, E. C. Intraarticular injections of platelet-rich plasma (PRP) in the management of knee osteoarthritis / E. C. Rodriguez-Merchan // *Arch. Bone Jt. Surg.* – 2013. – № 1. – P. 5–8.
43. Safety and efficacy of longterm intraarticular steroid injections in osteoarthritis of the knee: a randomized, double-blind, placebo-controlled trial / J. P. Raynaud [et al.] // *Arthritis Rheum.* – 2003. – № 48. – P. 370–377.
44. Sinusas, K. Osteoarthritis: diagnosis and treatment / K. Sinusas // *Am. Fam. Physician.* – 2012. – № 85. – P. 49–56.
45. Subchondral bone as a key target for osteoarthritis treatment / S. Castaneda [et al.] // *Biochem. Pharmacol.* – 2012. – № 83 (3). – P. 315–323.
46. Suri, S. Osteochondral alterations in osteoarthritis / S. Suri, D. A. Walsh // *Bone.* – 2012. – № 51 (2). – P. 204–211.
47. Synergistic anabolic actions of hyaluronic acid and platelet-rich plasma on cartilage regeneration in osteoarthritis therapy / W. H. Chen [et al.] // *Biomaterials.* – 2014. – № 35 (36). – P. 9599–9607 – doi: [10.1016/j.biomaterials.2014.07.058](https://doi.org/10.1016/j.biomaterials.2014.07.058)
48. The effectiveness of self-adjustable custom and off-the-shelf bracing in the treatment of varus gonarthrosis / L. Draganich [et al.] // *J. Bone Joint Surg. Am.* – 2006. – № 88. – P. 2645–2652.
49. The efficacy of platelet-rich plasma in the treatment of symptomatic knee osteoarthritis: a systematic review with quantitative synthesis / A. Khoshbin [et al.] // *Arthroscopy.* – 2013. – № 29 (12). – P. 2037–2048.
50. Therapeutic trajectory following intra-articular hyaluronic acid injection in knee osteoarthritis – meta-analysis / R. R. Bannuru [et al.] // *Osteoarthritis Cartilage.* – 2011. – № 19 (6). – P. 611–619.
51. Therapeutic trajectory of hyaluronic acid versus corticosteroids in the treatment of knee osteoarthritis: a systematic review and meta-analysis / R. R. Bannuru [et al.] // *Arthritis Rheum.* – 2009. – № 61. – P. 1704–1711. – doi: [10.1002/art.24925](https://doi.org/10.1002/art.24925).
52. Time trends and impact of upper and lower gastrointestinal bleeding and perforation in clinical practice / A. Lanas [et al.] // *Am. J. Gastroenterol.* – 2009. – № 104. – P. 1633–1641.
53. Towheed, T. E. Pennsaid therapy for osteoarthritis of the knee: a systematic review and metaanalysis of randomized controlled trials / T. E. Towheed // *J. Rheumatol.* – 2006. – № 33. – P. 567–573.
54. Viscosupplementation for the treatment of osteoarthritis of the knee / N. Bellamy [et al.] // *Cochrane Database Syst Rev.* – 2006. – № 2. – P. 118–124. – DOI: [10.1002/14651858.CD005321.pub2](https://doi.org/10.1002/14651858.CD005321.pub2).
55. Viscosupplementation with intra-articular hyaluronic acid for treatment of osteoarthritis in the elderly /

- M. Abate [et al.] // Curr. Pharm. Des. – 2010. – № 16. – P. 631–640.
56. Weight loss reduces knee-joint loads in overweight and obese older adults with knee osteoarthritis / S. P. Messier [et al.] // Arthritis Rheum. – 2005. – № 52. – P. 2026–2032.
57. Wilson, B. Long-term results of an unloader brace in patients with unicompartmental knee osteoarthritis / B. Wilson, H. Rankin, C. L. Barnes // Orthopedics. – 2011. – № 34. – P. 334–337.
- 

#### CONSERVATIVE TREATMENT FOR GONARTHROSIS

G. A. Airapetov, A. A. Vorotnikov, E. A. Konovalov

**ABSTRACT** Current approaches to conservative treatment for gonarthrosis of I–II stages are described. Modified risk factors for osteoarthritis development and possibilities for risk decrease in their correction are considered. The authors present the data upon the efficacy of various kinds of physical medicine, orthotics, thrombocyte-enriched plasma and medication treatment (non-steroid anti-inflammatory agents, opioids, analgetic agents etc.).

**Key words:** gonarthrosis, conservative treatment for arthrosis, hyaluronic acid, thrombocyte-enriched plasma.

УДК 616.71-002.4:616.718.41

## ХИРУРГИЧЕСКОЕ ЛЕЧЕНИЕ АВАСКУЛЯРНОГО НЕКРОЗА ГОЛОВКИ БЕДРЕННОЙ КОСТИ

А. А. Корыткин, кандидат медицинских наук,  
Н. А. Тенилин, доктор медицинских наук,  
С. А. Герасимов,  
А. А. Зыкин, кандидат медицинских наук,  
Д. В. Захарова,  
К. А. Ковалдов,  
Я. С. Новикова\*, кандидат биологических наук

ФГБУ «Приволжский федеральный медицинский исследовательский центр» Минздрава России, 603155, Россия, г. Нижний Новгород, Верхне-Волжская набережная, д. 18

**РЕЗЮМЕ** Представлен анализ работ отечественных и зарубежных авторов, посвященных вопросам хирургического лечения пациентов с аваскулярным некрозом головки бедренной кости. Подробно рассмотрены основные варианты оперативного лечения аваскулярного некроза головки бедренной кости (core-декомпрессия, остеотомия проксимального отдела бедренной кости и костей таза, поверхностное эндопротезирование, артродез, тотальное эндопротезирование и др.), отмечены ключевые положительные стороны (дешевизна и простота в исполнении, малоинвазивность, быстрое купирование болевого синдрома, высокая эффективность на ранних стадиях, быстрая реабилитация) и отрицательные стороны их применения (непредсказуемость результатов, необходимость непрерывной замены компонентов эндопротеза в течение жизни, технические сложности в установке эндопротеза, сложность полноценной качественной обработки очага некроза, отсутствие визуального контроля и др.).

**Ключевые слова:** аваскулярный некроз головки бедренной кости, обогащенная тромбоцитами плазма, эндопротезирование, туннелизация, костная пластика, лечение.

\* Ответственный за переписку (corresponding author): [novikova\\_jana@mail.ru](mailto:novikova_jana@mail.ru)

Аваскулярный некроз головки бедренной кости (АНГБК) – распространенное заболевание тазобедренного сустава, поражающее в основном людей трудоспособного возраста (20–50 лет) [4, 9, 11, 18]. Благодаря длительному сохранению суставного хряща интактным ввиду субхондрального характера патологического процесса, функция тазобедренного сустава может не страдать даже на поздних стадиях заболевания, что создает видимость благополучия и объясняет позднее обращение больных за помощью. Совокупность поздней диагностики АНГБК и его быстрого прогрессирования значительно ограничивает применение консервативных методов терапии, при неэффективности которых требуется хирургическое лечение [4].

Радикальные хирургические вмешательства, в частности тотальное эндопротезирование, дают наилучшие результаты при лечении дегенеративно-дистрофических заболеваний тазобедренного сустава, однако в молодом возрасте, который характерен для больных АНГБК, часто приводят к инвалидизации, так как обрекают пациента на непрерывную замену компонентов эндопротеза в течение жизни [2, 4]. Органосохраняющие опера-

ции позволяют отсрочить или предотвратить эндопротезирование, поэтому их применение в настоящее время вызывает значительный интерес. Полагаем, что представление о существующих способах оперативного лечения данной патологии, а также положительных и отрицательных сторонах их применения позволит определить направление дальнейшего научного поиска.

Ранее наиболее распространенной операцией при патологии тазобедренного сустава являлся артродез, поскольку его конечный результат – костный анкилоз – до сих пор в ряде случаев считается положительным исходом лечения. Некоторые авторы уделяют этому методу немало внимания, называя его радикальным и считая одним из основных в лечении терминальных стадий дегенеративно-дистрофических поражений тазобедренного сустава [1]. Однако операция артродезирования при АНГБК сегодня должна рассматриваться только в историческом аспекте, а ранее ее выполняли лицам, занимающимся тяжелым физическим трудом, с IV стадией процесса при условии нормального состояния контралатерального сустава.

В настоящее время наиболее распространенным методом лечения АНГБК после безуспешного

длительного консервативного лечения пациентов данной категории у смежных специалистов является эндопротезирование тазобедренного сустава. Тотальное эндопротезирование, обеспечивающее наиболее быструю реабилитацию – наилучший метод для больных с АНГБК, так как они чаще всего являются людьми трудоспособного возраста и имеют высокие функциональные требования.

Тем не менее у этого метода тоже есть свои недостатки. Тотальное эндопротезирование тазобедренного сустава не только считается дорогостоящей операцией, но и требует ревизионного вмешательства через 10–15 лет, а у 40% пациентов – менее чем через 10 лет, и исход вторичного эндопротезирования, как правило, хуже, чем результаты первичного. Возможно, на долгосрочных результатах сказываются технические сложности, возникающие при установке эндопротеза на поздних стадиях процесса [38]. Некоторые исследователи полагают, что сам диагноз АНГБК является фактором риска развития ранней нестабильности эндопротеза как при тотальном, так и при поверхностном эндопротезировании [31], речь о котором пойдет ниже. По данным научной литературы, частота развития асептической нестабильности после тотального эндопротезирования тазобедренного сустава по поводу АНГБК составляет 8–37% [4, 31].

Поверхностное эндопротезирование (*resurfacing prosthesis*) также является вариантом радикального оперативного лечения АНГБК для пациентов с III стадией по классификации Ficat и Arlet, вовлечением более 30%, коллапсом головки более 2 мм и без признаков повреждения хряща вертлужной впадины [14]. Применение данного метода приносит менее предсказуемые результаты: выживаемость эндопротезов составляет 75,9% при наблюдении в течение 3 лет [19, 23, 38]. Кроме того, хотя метод и разработан специально для молодых пациентов, но при АНГБК его применение нельзя охарактеризовать однозначно, поскольку нагрузка будет полностью передаваться на пораженную костную ткань головки бедра. При этом некоторые авторы не находят функциональных различий у молодых пациентов после применения поверхностного и «классического» эндопротезирования [19, 38].

Стремление вывести из-под нагрузки участок головки бедренной кости с аваскулярным некрозом стало причиной широкого распространения различных вариантов остеотомий проксимального отдела бедренной кости и костей таза, которые применяются до настоящего времени, несмотря на сложность их выполнения. Чтобы пораженная часть головки бедренной кости минимально уча-

ствовала в передаче нагрузки, чтобы уменьшалось внутрикостное венозное давление и улучшалось кровоснабжение, выполняют ее разворот – это является основным принципом остеотомии проксимального отдела бедренной кости [27, 33]. Изменения анатомии проксимального отдела бедра при показаниях к последующему выполнению артропластики требуют более детального предоперационного планирования и усложняют процесс правильной пространственной ориентации компонентов эндопротеза во время операции. Также появляется необходимость в разработке специального комплекса лечебных мероприятий [16].

Одним из наиболее современных органосохраняющих методов лечения АНГБК является соге-декомпрессия. Это хирургическое вмешательство имеет ряд достоинств: дешевизна и простота в исполнении, малоинвазивность, быстрое купирование болевого синдрома, высокая эффективность на ранних стадиях. Имеются и некоторые недостатки: зависимость от аппаратного обеспечения, сложность полноценной качественной обработки очага некроза вследствие отсутствия визуального контроля [32].

При выполнении соге-декомпрессии происходит уменьшение внутрикостного давления в головке бедренной кости и увеличение притока крови к некротизированной области, тем самым улучшается локальный остеогенез [15, 21]. Успех лечения во многом зависит от этиологии и рентгенологических параметров, таких как размер очага аваскулярного некроза, локализация и наличие коллапса [22]. Известно, что дальнейшее хирургическое вмешательство требовалось 40–80% пациентам по результатам наблюдений в течение 2–7 лет [20, 22, 24, 35].

Для повышения эффективности лечения пациентов с АНГБК разработаны синтетические костные трансплантаты, в состав которых входит сульфат и/или фосфат кальция. Введенные в жидком или твердом виде в предварительно зачищенную полость головки бедра, они создают опору для хрящевого слоя [13]. Костные трансплантаты обладают остеоиндуктивными и остеокондуктивными свойствами, способствуют восстановлению пораженного участка. Экспериментальные и клинические исследования подтверждают ремоделирование трансплантата до нормальной костной структуры. При этом прочностные характеристики искусственного трансплантата превосходят ауто-трансплантат в 6,5 раза при плотности, превышающей в 1,7 раза [3, 13].

Несмотря на явную перспективность применения синтетических костных трансплантатов в лечении остеонекроза, остается ряд технических вопро-

сов, препятствующих активному использованию соге-декомпрессии: индивидуальная непереносимость имплантата, опасность повреждения субхондральной и хрящевой пластины головки бедра, необходимость рентгеновского контроля, длительное время застывания используемых материалов [13, 28, 35].

Применение костной пластики с замещением очага некроза возможно не только при проведении соге-декомпрессии, но и при выполнении открытых операций [38]. Описаны 3 основные техники для выполнения костной пластики при открытых операциях: 1) по Фемистеру, 2) trapdoor, 3) light-bulb.

Первая техника была разработана в 1949 г. Д. Б. Фемистером. Используя в качестве доступа небольшой разрез на коже, под рентгеноскопическим контролем от большого вертела через шейку в очаг аваскулярного некроза в пределах 5 мм от суставной поверхности проводят сверло толщиной от 8 до 10 мм, постепенно расширяя тракт и создавая канал для костной пластики [29].

В 1965 г. Мерль д'Обинье предложил в качестве альтернативы технику trapdoor при костной пластике. Данная техника была улучшена М. Мейерсом с соавт. и в последующем модифицирована М. А. Mont [28]. Доступ к очагу аваскулярного некроза осуществляется при дислокации головки бедренной кости. Как только вывих произведен, с помощью остеотомов вдоль суставной поверхности создается кортикально-губчатое окно (trapdoor) [25]. Удаление некротизированной костной ткани может быть выполнено с помощью высокоскоростных буров либо кюретажных ложек разного размера. Затем очаг заполняется костным трансплантатом. Эта техника позволяет адекватно удалить некротическую ткань и точно разместить трансплантат [30, 37].

В 70-х годах была создана техника light-bulb. Она включает в себя создание «окна» на границе шейки и головки, и доступ к очагу аваскулярного некроза, так же как и при технике trapdoor, осуществляется под непосредственным визуальным контролем. Light-bulb не требует дислокации головки бедренной кости, тем самым облегчая проведение оперативного вмешательства и минимизируя повреждение окружающих тканей, однако создание «окна» в шейке бедренной кости повышает риск возникновения перелома при возрастании нагрузки [37].

При выполнении открытого вывиха, декомпрессии и обработки очага аваскулярного некроза можно обеспечить хороший интраоперационный контроль качества обработки очага, доступ к любой части головки бедра, а кроме того, появляется

возможность применения любого пластического материала. Однако главный и существенный недостаток открытых оперативных вмешательств, снижающий частоту их использования, – травматичность. Также описанные техники не влияют на пространственное положение головки бедренной кости и не выводят ее из зоны нагрузки, что приводит к дальнейшему прогрессированию аваскулярного некроза [38].

На сегодняшний день одним из перспективных направлений в лечении остеонекроза является поиск возможностей для сохранения головки бедренной кости пациента с использованием материалов, замещающих костный дефект [12] – ауто- и аллотрансплантатов, а также синтетических биорезорбируемых материалов [3, 13, 40]. При выборе замещающего материала важны не только его прочностные характеристики, позволяющие предотвратить импрессионный перелом головки бедренной кости, но и те качества, которые могут обеспечить благоприятные условия для перестройки костной ткани в очаге некроза на протяжении всего периода лечения [10, 12, 36, 39]. В ряде работ, посвященных терапии различных заболеваний костей и суставов, обогащенная тромбоцитами плазма, содержащая биологически активные молекулы и факторы роста, рассматривается как агент, позволяющий управлять биологическим потенциалом организма [5–8, 34]. Оптимальные условия для восстановления структуры головки бедренной кости при аваскулярном некрозе могут создаваться путем совместного использования замещающих зону очага некроза трансплантатов и обогащенной тромбоцитами плазмы. Некоторыми авторами описывается опыт применения обогащенной тромбоцитами плазмы при хирургическом лечении аваскулярного некроза головки бедренной кости. Исследователи насыщали зоны некроза обогащенной тромбоцитами плазмой при проведении артроскопии или смешивали ее с костными аутоотрансплантатами и заполняли полости после удаления очага АНГБК при соге-декомпрессии [17, 26]. Подобная хирургическая тактика позволяет отсрочить тотальное эндопротезирование, но для оценки ее эффективности и отдаленных последствий требуются дополнительные исследования.

Таким образом, на современном этапе развития науки существует множество радикальных и органосохраняющих способов хирургического лечения данного заболевания, однако наряду с достоинствами каждый из них имеет свои существенные недостатки. В связи с этим дальнейший поиск новых и совершенствование имеющихся методов профилактики и способов лечения АНГБК представляется крайне актуальным.

## ЛИТЕРАТУРА

1. Артродезирование тазобедренного сустава при асептическом некрозе головки бедренной кости / П. А. Зуев, Н. Н. Павленко, Д. П. Зуева [и др.] // Ортопедия, травматология и протезирование. – 2009. – № 1. – С. 26–29.
2. Данные регистра эндопротезирования тазобедренного сустава РНИИТО им. Р. Р. Вредена за 2007–2012 годы / Р. М. Тихилов, И. И. Шубняков, А. Н. Коваленко [и др.] // Травматология и ортопедия России. – 2013. – № 3. – С. 167–190.
3. Кирилова, И. А. Костная ткань как основа остеопластических материалов для восстановления кости / И. А. Кирилова // Хирургия позвоночника. – 2011. – № 1. – С. 68–74.
4. Лечение остеонекроза головки бедра / И. Ф. Ахтямов, А. Н. Коваленко, О. Г. Анисимов [и др.]. – Казань : Скрипта, 2013. – 176 с.
5. Локальная терапия гонартроза аутологичной обогащенной тромбоцитами плазмой / Л. Ю. Широкова, С. М. Носков, Т. И. Бахтиярова [и др.] // Современные технологии в медицине. – 2012. – № 1. – С. 97–100.
6. Морфогенез гиалинового хряща коленного сустава на фоне внутрисуставного введения обогащенной тромбоцитами аутологичной плазмы и/или препарата гиалуроновой кислоты у крыс с экспериментальным остеоартрозом / С. А. Демкин, Д. А. Маланин, Л. Н. Рогова [и др.] // Травматология и ортопедия России. – 2016. – Т. 22, № 4. – С. 76–87.
7. Обогащенная тромбоцитами аутологичная плазма в лечении пациентов с гонартрозом III стадии / Д. А. Маланин, В. В. Новочадов, С. А. Демкин [и др.] // Травматология и ортопедия России. – 2014. – № 3. – С. 52–59.
8. Применение внутрисуставных инъекций в лечении остеоартрозов и перспективы использования обогащенной тромбоцитами плазмы (обзор литературы) / Б. В. Хонинов, О. Н. Сергунин, П. А. Скороглядов [и др.] // Вестник Российского государственного медицинского университета. – 2014. – № 3. – С. 36–40.
9. Профилактика ранней артропластики тазобедренного сустава при асептическом некрозе головки бедренной кости / И. Ф. Ахтямов, О. Г. Анисимов, А. Н. Коваленко [и др.] // Травматология и ортопедия России. – 2009. – № 3. – С. 116–118.
10. Сравнительная характеристика результатов лечения ранних стадий остеонекроза головки бедренной кости различными методами декомпрессии / Р. М. Тихилов, И. И. Шубняков, А. А. Мясоедов [и др.] // Травматология и ортопедия России. – 2016. – № 3. – С. 7–21.
11. Тихилов, Р. М. Руководство по хирургии тазобедренного сустава / Р. М. Тихилов, И. И. Шубняков. – СПб. : РНИИТО им. Р.Р. Вредена, 2014. – Т. 1. – 368 с.
12. Эффективность использования биорезорбируемых материалов для заполнения костных полостей при остеонекрозе головки бедренной кости / В. А. Конев, Р. М. Тихилов, И. И. Шубняков [и др.] // Травматология и ортопедия России. – 2014. – № 3. – С. 28–38.
13. A poly (propylene fumarate) – Calcium phosphate based angiogenic injectable bone cement for femoral head osteonecrosis / C. H. Chang [et al.] // *Biomaterials*. – 2010. – Vol. 31. – P. 4048–4055.
14. Adili, A. Femoral head resurfacing for the treatment of osteonecrosis in the young patient / A. Adili, R. T. Trousdale // *Clinical Orthopaedics and Related Research*. – 2003. – Vol. 417. – P. 93–101.
15. Al Omran, A. Multiple drilling compared with standard core decompression for avascular necrosis of the femoral head in sickle cell disease patients / A. Al Omran // *Archives of Orthopaedic and Trauma Surgery*. – 2013. – Vol. 133. – P. 609–613.
16. Amanatullah, D. F. Current management options for osteonecrosis of the femoral head: part II, operative management / D. F. Amanatullah, E. J. Strauss, P. E. Di Cesare // *The American Journal of Orthopedics*. – 2011. – № 10. – P. 216–225.
17. Arthroscopic management and platelet-rich plasma therapy for avascular necrosis of the hip / J. Guadilla [et al.] // *Knee Surgery, Sports Traumatology, Arthroscopy*. – 2012. – Vol. 20, № 2. – P. 393–398.
18. Autologous bone marrow mesenchymal stem cells associated with tantalum rod implantation and vascularized iliac grafting for the treatment of end-stage osteonecrosis of the femoral head / D. Zhao [et al.] // *BioMed Research International*. – 2015. – Vol. 2015. – P. 1–9.
19. Ball, S. T. Early results of conversion of a failed femoral component in hip resurfacing arthroplasty / S. T. Ball, M. J. Le Duff, H. C. Amstutz // *Journal of Bone and Joint Surgery*. – 2007. – Vol. 89. – P. 735–741.
20. Bone-graft substitutes: facts, fictions and applications / A. S. Greenwald [et al.] // *Journal of Bone and Joint Surgery*. – 2001. – Vol. 83. – P. 98–103.
21. Bozic, K. J. Survivorship analysis of hips treated with core decompression for nontraumatic osteonecrosis of the femoral head / K. J. Bozic, D. Zurakowski, T. S. Thornhill // *Journal of Bone and Joint Surgery*. – 1999. – Vol. 81. – P. 200–209.
22. Cost-effectiveness analysis of core decompression / N. F. Soohoo [et al.] // *Journal of Arthroplasty*. – 2006. – Vol. 21. – P. 670–681.
23. Cuckler, J. M. Outcome of hemiresurfacing in osteonecrosis of the femoral head / J. M. Cuckler, K. D. Moore, L. Estrada // *Clinical Orthopaedics and Related Research*. – 2004. – Vol. 429. – P. 146–150.
24. Do modern techniques improve core decompression outcomes for hip osteonecrosis? / D. R. Marker [et al.] // *Clinical Orthopaedics and Related Research*. – 2008. – Vol. 466. – P. 1093–1103.
25. Ko, J. Y. “Trapdoor” procedure for osteonecrosis with segmental collapse of the femoral head in teenagers / J. Y. Ko, M. H. Meyers, D. R. Wenger // *Journal of Pediatric Orthopaedics*. – 1995. – № 15. – P. 7–15.
26. Kraeutler, M. J. The use of platelet-rich plasma to augment conservative and surgical treatment of hip and pelvic disorders / M. J. Kraeutler, T. Garabekyan, O. Mei-Dan // *Muscles, Ligaments and Tendons Journal*. – 2016. – Vol. 6, № 3. – P. 410–419.
27. Long term results of conventional varus half-wedge proximal femoral osteotomy for the treatment of oste-



- onecrosis of the femoral head / H. Ito [et al.] // *Journal of Bone and Joint Surgery*. – 2012. – Vol. 94. – P. 308–314.
28. Mont, M. A. Core decompression of the femoral head for osteonecrosis using percutaneous multiple small-diameter drilling / M. A. Mont, P. S. Ragland, G. Etienne // *Clinical Orthopaedics and Related Research*. – 2004. – Vol. 429. – P. 131–138.
29. Nelson, L. M. Efficacy of phemister bone grafting in nontraumatic aseptic necrosis of the femoral head / L. M. Nelson, C. R. Clark // *Journal of Arthroplasty*. – 1993. – Vol. 8. – P. 253–258.
30. New treatment approaches for osteonecrosis of the femoral head: An overview / M. A. Mont [et al.] // *Instructional course lectures*. – 2007. – Vol. 56. – P. 197–212.
31. Osteonecrosis is not a predictor of poor outcomes in primary total hip arthroplasty: a systematic literature review / H. R. Johansson [et al.] // *International Orthopaedics*. – 2011. – Vol. 35, № 4. – P. 465–473.
32. Osteonecrosis of the hip: Treatment options and outcomes / S. Banerjee, K. Issa, R. Pivec [et al.] // *Orthopedic Clinics of North America*. – 2013. – Vol. 44. – P. 463–476.
33. Osteonecrosis of the hip treated by intertrochanteric osteotomy. A four to fifteen year follow-up / G. Mais-trelli [et al.] // *Journal of Bone and Joint Surgery*. – 1988. – Vol. 70. – P. 761–766.
34. Platelet-rich plasma: why intra-articular? A systematic review of preclinical studies and clinical evidence on PRP for joint degeneration / G. Filardo [et al.] // *Knee Surgery, Sports Traumatology, Arthroscopy*. – 2015. – Vol. 23, № 9. – P. 2459–2474.
35. Results of multiple drilling compared with those of conventional methods of core decompression / W. S. Song [et al.] // *Clinical Orthopaedics and Related Research*. – 2007. – Vol. 454. – P. 139–146.
36. Shuler, M. S. Porous tantalum implant in early osteonecrosis of the hip preliminary report on operative, survival and outcomes results / M. S. Shuler, M. D. Rooks, J. R. Roberson // *Journal of Arthroplasty*. – 2007. – Vol. 22. – P. 26–31.
37. *The Adult Hip — Hip Preservation Surgery* / ed. by John Clohisy [et al.]. – Publisher Wolter Kluwer, Philadelphia, PA USA ; Printed in China, 2014. – P. 681–686.
38. Total hip arthroplasty after failed treatment for osteonecrosis of the femoral head / W. H. Rijnen [et al.] // *Orthopedic Clinics of North America*. – 2009. – Vol. 40. – P. 291–298.
39. Treatment of avascular necrosis of the hip by a non-vascularised cortical graft / S. B. Keizer [et al.] // *Journal of Bone and Joint Surgery*. – 2006. – Vol. 88. – P. 460–466.
40. Vascularized fibular grafts in patients with avascular necrosis of femoral head: A systematic review and meta-analysis / T. Fang [et al.] // *Archives of Orthopaedic and Trauma Surgery*. – 2013. – Vol. 133. – P. 1–10.

#### SURGICAL TREATMENT FOR WHIRLBONE AVASCULAR NECROSIS

A. A. Korytkin, N. A. Tenilin, S. A. Gerasimov, A. A. Zykin, D. V. Zakharova, K. A. Kovaldov, Ya. S. Novikova

**ABSTRACT** The analysis of national and foreign medical reports which are dedicated to the problems of surgical treatment for patients with whirlbone avascular necrosis is presented. Basic variants of the operative treatment for whirlbone avascular necrosis (core-decompression, osteotomy of proximal zone of femoral bone and pelvis bones, superficial endoprosthetics, arthrodesis, total endoprosthetics etc.) are thoroughly considered; key positive sides (cheapness and simplicity in fulfillment, low invasiveness, quick arrest of pain syndrome, high efficacy at early stages, fast rehabilitation) are marked; negative sides of their usage (unforeseen results, necessity for permanent change of implant components the whole life long, technical complicacy in implantation, complicacy in full qualitative treatment of necrosis focus, visual monitoring absence etc.) are noted.

**Key words:** whirlbone avascular necrosis, thrombocyte-enriched plasma, endoprosthetics, forage, bone plastics, treatment.

---

---

## В помощь практическому врачу

---

---

УДК 616-001-039.74

### ОПЫТ ВОСПОЛНЕНИЯ МАССИВНОЙ КРОВОПОТЕРИ У ПОСТРАДАВШИХ С ПОЛИТРАВМОЙ В ТРАВМОЦЕНТРАХ МОСКОВСКОЙ ОБЛАСТИ

**И. Г. Дорошко**, доктор медицинских наук,  
**В. П. Волошин**, доктор медицинских наук,  
**А. В. Еремин**, доктор медицинских наук,  
**С. А. Санкаранараянан\***, кандидат медицинских наук,  
**Ж. С. Филипповская**

ГБУЗ МО «Московский областной научно-исследовательский клинический институт им. М. Ф. Владимирского», 129110, Россия, г. Москва, ул. Щепкина, д. 61/2.

**РЕЗЮМЕ** Представлен опыт работы травмоцентров Московской области при оказании специализированной медицинской помощи пострадавшим в дорожно-транспортных происшествиях, а именно при восполнении массивной кровопотери.

**Ключевые слова:** массивная кровопотеря, шок, гиповолемия, аутогемодилюция, политравма, травмоцентр.

\* Ответственный за переписку (corresponding author): [sasmalin@gmail.com](mailto:sasmalin@gmail.com)

Как правило, при формулировании диагноза у пострадавших с изолированной, множественной и сочетанной травмой перечисляются все виды повреждений опорно-двигательной системы и внутренних органов, но не отмечается возможная кровопотеря, хотя коррекция нарушений гемодинамики и кислородного обеспечения тканей является основой патогенетической терапии шока [3, 5], а ее отсутствие ведет к летальному исходу. По данным НИИ скорой помощи им. Н. В. Склифосовского, из пациентов с политравмой 35,3% умерли в течение первых суток, из них 20,9% – в течение первых 3 часов с момента поступления, в срок от 1 до 3 суток – 12,1%, от 4 до 7 суток – 21,6%, свыше 7 суток – 31,0% [2].

Величина кровопотери определяется по локализации перелома, по шоковому индексу и по таблице Дженкинса [1]. Также общая кровопотеря может быть определена по уровню систолического артериального давления (АД): при снижении до 100 мм рт. ст. она составляет менее 500 мл, при 70–90 мм рт. ст. – 500–1000 мл, при 60–70 мм рт. ст. – 1000–1500 мл (табл.). Уровень диастолического АД тоже является важным показателем: чем больше разница, тем более выражена гиповолемия [2]. Однако если пострадавший поступает в течение первого часа после травмы («золотого часа»), а темп кровотечения относительно невысок, то его состояние может быть вполне стабильным, так как при активном внутреннем

кровотечении кровопотеря еще не превысила 700–1000 мл и уровень АД остается нормальным.

Восполнение массивной кровопотери в неотложной травматологии осуществляется на основе многокомпонентной инфузионно-трансфузионной программы, важное место в которой отводится поддержанию достаточной тканевой перфузии с акцентом на сохранение эффективного свертывания, нормотермии (>35°C), нормокальциемии (1,1–1,3 ммоль/л), коррекции ацидоза, остановке кровотечения любыми доступными способами (от жугута до эмболизации). Правильное определение общего объема кровезамещения и оптимального соотношения его компонентов позволяет своевременно стабилизировать состояние пациента, показатели центральной гемодинамики, общего потребления кислорода и периферического кровообращения [3–5].

Выбор средств для коррекции кровопотери и постгеморрагической анемии не является окончательно решенным вопросом, что связано в основном с отсутствием информативных критериев оценки оптимальности способов компенсации транспорта и потребления кислорода.

Нами проведена оценка эффективности восполнения кровопотери у пострадавших с сочетанными, множественными и изолированными травмами, сопровождавшимися массивной кровопотерей, в условиях травмоцентров Москов-

ской области 1-го и 2-го уровней в 2016 г. и первые 7 месяцев 2017 г.

В настоящее время в Московской области сформировано 44 травмоцентра, из них 1-го уровня – 7, 2-го уровня – 26. В травмоцентрах 1-го и 2-го уровня преимущественно оказывается медицинская помощь пострадавшим при дорожно-транспортных происшествиях (ДТП) с сочетанной черепно-мозговой и черепно-лицевой травмой, сочетанной травмой позвоночника и спинного мозга, с сочетанной травмой груди, с сочетанной травмой живота, таза и органов брюшинного пространства, с сочетанной и множественной травмой конечностей, сочетанной травмой с двумя и более тяжелыми (доминирующими) повреждениями, с тяжелой изолированной травмой груди, живота и таза, с тяжелой травмой сосудов.

Оказание помощи пострадавшим проводилось по общим принципам и включало: остановку кровотечения и купирование боли, обеспечение адекватного газообмена, восполнение дефицита объема циркулирующей крови (ОЦК), лечение органной дисфункции и профилактику полиорганной несостоятельности, раннюю профилактику инфекции [2, 4, 5] (табл.).

1. В первую очередь устраняли источник кровотечения: при наружном кровотечении – прижатие сосуда, давящая повязка, жгут, лигатура или зажим на кровоточащий сосуд; при внутреннем – срочное оперативное вмешательство, проводимое параллельно с лечебными мероприятиями по выведению больного из шока. Купирование болевого синдрома и защиту от психологического стресса осуществляли путем внутривенного введения 1–2 мл 1%-ного раствора морфина гидрохлорида, 1–2 мл 1–2%-ного раствора промедола, 5–10 мг сибазона, возможно использование субнаркологических доз калипсола и седация с помощью пропофола. Доза наркотических анальгетиков должна быть снижена до 50% из-за возможного угнетения дыхания, тошноты и рвоты, возникающих при внутривенном введении этих препаратов. Кроме того, нужно помнить, что введение их возможно только после исключения повреждения внутренних органов.
2. Во всех случаях с профилактической целью вводили кислород через носовой катетер со скоростью не менее 4 л/мин. Перевод на искусственную вентиляцию легких осуществляли при обструкции дыхательных путей, нарушении сознания по шкале комы Глазго 8 баллов и менее, геморрагическом шоке, гиповентиляции, гипоксемии. Вентиляцию легких, осуществляемую после интубации трахеи, проводили в специально подобранных

режимах, создающих условия оптимального газообмена и не нарушающих центральную гемодинамику (положительное давление в грудной клетке может усугубить гипотензию у пациентов с гиповолемией).

Интегральным показателем, который позволяет объективно оценить адекватность тканевой оксигенации, служит насыщение гемоглобина кислородом венозной крови. Уровень этого показателя ниже 60% в течение короткого периода времени ведет к тканевой гипоксии и, как следствие, развитию лактатацидоза, нарушению обменных процессов вплоть до апоптоза клеток. Следовательно, увеличение содержания лактата в крови может быть биохимическим маркером степени активации анаэробного метаболизма и характеризовать эффективность проведенной терапии.

3. Стратегическим принципом трансфузионной терапии при оказании помощи пострадавшим с острой кровопотерей считали восстановление органного кровотока (перфузии) путем достижения необходимого ОЦК, что согласуется с данными научной литературы [4]. Содержание факторов свертывания поддерживали на уровне, достаточном для гемостаза, с одной стороны, и для противостояния избыточному свертыванию – с другой. Количество циркулирующих эритроцитов увеличивали до уровня, обеспечивающего минимальное достаточное потребление кислорода в тканях.

Большинство специалистов ставят восполнение ОЦК на первое место в схемах терапии, поскольку считают наиболее острой проблемой гиповолемию. Патогенетическая роль уменьшения ОЦК в развитии тяжелых нарушений гомеостаза предопределяет влияние своевременной и адекватной коррекции волевических нарушений на исходы лечения больных с острой массивной кровопотерей. Все усилия реанимационной службы направлены на сохранение адекватного потребления кислорода тканями для поддержания метаболизма.

Инфузию начинали с введения кристаллоидов, затем присоединяли коллоиды (табл.). Гемотрансфузия проводилась при снижении уровня гемоглобина менее 70 г/л, гематокрита – менее 25%. Скорость инфузии при массивной кровопотере составляла до 500 мл/мин (катетеризация второй центральной вены, инфузия растворов под давлением). При этом обязательно стабилизировали гемодинамические показатели, устраняли нарушения водно-солевого обмена, нормализовали глобулярный объем (гемоглобин, гематокрит).

С целью восполнения ОЦК при острой кровопотере прежде всего создается улучшенное поло-

**Таблица.** Диагностика объема кровопотери и объем инфузионной терапии при острой кровопотере

Показатель	Степень кровопотери				
	Минимальная	Средняя	Значительная	Тяжелая	Массивная
Диагностика					
Систолическое АД, мм рт. ст.	100–90	90–70	70–60	<60	<60
ЧСС, уд./мин	100–110	110–130	130–140	>140	>140
Индекс Альговера	1–1,5	1,5–2,0	2,0–2,5	>2,5	>2,5
Объем кровопотери, мл	<500	500–1000	1000–1500	1500–2500	>2500
Объем кровопотери, мл/кг	8–10	10–20	20–30	30–35	>35
Потери ОЦК, %	<10	10–20	20–40	>40	>50
Восполнение кровопотери					
Объем инфузии, % от объема потери	100	130	150	200	250
Объем гемотрансфузии, % от объема инфузии	–	50–60	30–40	35–40	35–40
Доля коллоидов, % от объема инфузии	50	20–25	30–35	30	30
Доля кристаллоидов, % от объема инфузии	50	20–25	30–55	30	30

жение Тренделенбурга для увеличения венозного возврата. Инфузия проводится одновременно в 2–3 периферических или 1–2 центральных венах. Темп восполнения кровопотери определяется величиной АД. Как правило, вначале инфузия проводится струйно или быстро капельно (до 250–300 мл/мин). После стабилизации АД на безопасном уровне инфузия продолжается капельно. Наличие жизнеугрожающей гипотонии требует использования вазопрессоров и кардиотоников в дополнение к инфузионной терапии. Иноторопные препараты рекомендованы при наличии сердечной недостаточности. Норадреналин рекомендован как препарат выбора для поддержания перфузионного давления у пациентов с геморрагическим шоком.

Мониторинг и коррекцию коагуляции начинали с момента поступления пациента в стационар. Трансфузия компонентов крови проводится в соотношении плазма/эритроциты 1:2. Введение транексамовой кислоты необходимо начать как можно раньше; при наличии кровотечения или высоком риске кровотечения нагрузочная доза составляет 1000 мг в течение 10 минут, в дальнейшем поддерживающая доза – 1000 мг через 8 часов. Введение транексамовой кислоты пациентам с травматическим кровотечением допустимо не позднее чем в течение 3 часов после травмы. Фибриноген менее 1,5 г/л или протромбиновое время и активированное частичное тромбопластиновое время, увеличенные более чем в 1,5 раза по сравнению с нормой, свидетельствуют о гемостатической недостаточности, требующей трансфузии плазмы в дозе 10,0–15,0 мл/кг. Рекомендована трансфузия тромбоцитов пациентам с массивным кровотечением и приемом дезагрегантов. Следует поддерживать коли-

чество тромбоцитов выше  $100 \times 10^9/\text{л}$  у пациентов с продолжающимся кровотечением и/или черепно-мозговой травмой. После остановки кровотечения целесообразно проведение профилактики тромбоза.

По данным мониторинга реализации мероприятий по снижению смертности от ДТП на территории Московской области в 2016 г. в травмоцентры 1-го и 2-го уровней поступило 4038 пострадавших в результате ДТП, за 7 месяцев 2017 г. – 3217. Доля случаев, в которых бригада СМП доехала на место ДТП менее чем за 20 минут, составила 96% в 2016 г. и 98% за 7 месяцев 2017 г. Число госпитализированных с множественной и тяжелой сочетанной травмой составило 2886 в 2016 г. и 2048 за 7 месяцев 2017 г. Среди всех пострадавших в результате ДТП, госпитализированных во все стационары Московской области, доля госпитализированных в травмоцентры 1-го и 2-го уровня, составила 56% в 2016 г. и 82% за 7 месяцев 2017 г. Умерло в травмоцентрах 1-го и 2-го уровня 233 в 2016 г. и 85 за 7 месяцев 2017 г., в том числе в первые 24 часа – 84 (45,9%) и 34 (40,0%) соответственно, в течение 7 суток – 149 и 60, в течение 30 суток – 233 и 85. Число сохраненных жизней (разница между числом умерших от указанной причины за расчетный год и предыдущий год) составило 58 в 2016 г. и 56 за 7 месяцев 2017 г. Применяемый протокол оказания помощи позволил получить положительные исходы у 96,3%, смертность составила 3,7%.

## ЗАКЛЮЧЕНИЕ

Современная тенденция к уменьшению переливаний крови обусловлена, в первую очередь, возможностью осложнений, связанных с гемо-

трансфузиями, ограничением донорства, отказом пациентов от гемотрансфузии по каким-либо соображениям. В то же время количество критических состояний, связанных с кровопотерей различного генеза, возрастает. Этот факт диктует необходимость дальнейшей разработ-

ки способов и средств заместительной терапии. Травмоцентры, где оказывается помощь при политравме, должны иметь клинический протокол, включающий клинические, лабораторные и статистические данные при массивной кровопотере.

## ЛИТЕРАТУРА

1. Протоколы диагностики и лечения пострадавших с изолированными механическими повреждениями и политравмой на этапах медицинской эвакуации / В. В. Ключевский [и др.]. – Ярославль, 2017.
2. Соколов В. А. Множественные и сочетанные травмы / В. А. Соколов. – М.: ГЭОТАР-Медиа, 2006.
3. Multiple trauma and emergency room management / M. Frink, P. Lechler, F. Debus, S. Ruchholtz // *Dtsch Arztebl Int.* – 2017. – Vol. 114, № 29–30. – P. 497–503. – doi: 10.3238/arztebl.2017.0497.
4. Optimal dose, timing and ratio of blood products in massive transfusion: results from a systematic review / Z. K. McQuilten [et al.] // *Transfus. Med. Rev.* – 2017. – Jul 6. – doi: 10.1016/j.tmr.2017.06.003.
5. Planas J. H. Trauma, Primary Survey / J. H. Planas, M. Waseem. – StatPearls Publishing, 2017.

---

## MONITORING OF MASSIVE HEMORRHAGE COMPENSATION IN PATIENTS WITH POLYTRAUMA IN TRAUMA CENTERS IN MOSCOW REGION

I. G. Dorozhko, V. P. Voloshin, A. V. Eremin, S. A. Sankaranarayanan, Zh. S. Filippovskaya

**ABSTRACT** The authors presented their experience of Moscow regional trauma centers' work in specialized medical aid rendering for patients who suffered from road-transport accidents namely in massive hemorrhage compensation at hospital stage. The optimal strategy of the treatment for patients with combined trauma which was accompanied with massive hemorrhage and the optimization of acute hemorrhage compensation in specialized medical facilities (trauma centers) were suggested.

**Key words:** massive hemorrhage, shock, hypovolemia, autohemodilution, polytrauma, trauma center.

## ПРИМЕНЕНИЕ МЕТАЛЛИЧЕСКИХ МАТЕРИАЛОВ ДЛЯ МЕДИЦИНСКИХ ИМПЛАНТАТОВ

**А. Г. Илларионов<sup>1</sup>**, кандидат технических наук,  
**С. В. Гриб<sup>1\*</sup>**, кандидат технических наук,  
**А. С. Юровских<sup>1</sup>**, кандидат технических наук,  
**Е. А. Волокитина<sup>1,2</sup>**, доктор медицинских наук,  
**М. В. Гилев<sup>1,2</sup>**, кандидат медицинских наук,  
**Т. С. Азорица<sup>1</sup>**

<sup>1</sup> ФГАОУ ВО «Уральский федеральный университет им. первого Президента России Б. Н. Ельцина», 620002, Россия, г. Екатеринбург, ул. Мира, д. 19

<sup>2</sup> ФГБОУ ВО «Уральский государственный медицинский университет» Минздрава России, 620028, Россия, г. Екатеринбург, ул. Репина, д. 3

**РЕЗЮМЕ** Описаны недостатки и преимущества применения металлических материалов для создания имплантатов. Приведены принципиальные системы легирования стандартизированных металлических материалов медицинского назначения и комплекс их физико-механических свойств.

**Ключевые слова:** металлы, имплантаты, свойства.

\* Ответственный за переписку (*corresponding autor*): [s.v.grib@urfu.ru](mailto:s.v.grib@urfu.ru)

Согласно классификации Л. Хенча и Дж. Полак [16], металлы и их сплавы относятся к инертным биоматериалам «первого поколения». Следует учитывать условность этой классификации, так как материалы второго поколения (биологически активные и биodeградируемые полимеры и керамики [8]) и третьего поколения (материалы, нацеленные на достижение определенных клеточных ответов на молекулярном уровне, например композиционные материалы [8]) не заменяют созданные ранее материалы; их предназначение – быть основой для разработки качественно новых методов лечения. Введение более дорогих биоматериалов и усложнение их производства, как в случае композитов, значительно повышает финансовые затраты, которые ограничивают доступность некоторых медицинских технологий. Поэтому применение традиционных биоматериалов, в частности металлических, остается актуальным и в настоящее время, особенно в области восстановления твердых тканей.

Под биоматериалом обычно подразумевают любой материал, предназначенный для частичного или полного замещения органа или ткани живого организма и выполнения их функции [19]. Поэтому в ортопедии выделяют две основных функции биоматериалов: 1) замещение (аугментация) дефектов костной ткани, например при лечении переломов; 2) замена и реконструкция опорно-двигательного аппарата, например суставов,

связок, межпозвонковых дисков, резецированных фрагментов кости. В последнем случае металлические материалы широко применяются в качестве фиксирующих кость устройств и штифтов протезов [26]. Для замещения и реконструкции костных дефектов используются материалы биологического происхождения – аутогенные (донор – сам пациент), аллогенные (донор – другой человек), ксеногенные (донор – животное), а также синтетические, полусинтетические и композиционные. Синтетические материалы получают путем химического синтеза, к ним относятся керамики и полимеры; полусинтетические – методами химической, термической обработки натуральных материалов, включая минералы и кораллы. Композиционные материалы состоят из нескольких компонентов органической/неорганической матрицы и дополнительных органических/неорганических компонентов. Существует ряд проблем при использовании описанных выше материалов [2,5]:

- использование костных ауто- и аллотрансплантатов требует травматизации донора, кроме того, велика вероятность развития инфекционно-воспалительного процесса;
- при использовании алло- или ксенокости присутствует риск инфицирования реципиента;
- зачастую скорость деградации биорезорбируемых (биodeградируемых) синтетических материалов существенно превышает скорость регенерации кости, кроме того, продукты ре-

- зорбции могут вызывать воспалительные реакции в организме;
- некоторые материалы не обладают удовлетворительной остеиндуктивной способностью: так, резорбирующаяся керамика на основе трикальцийфосфата и гидроксиапатита обладает остеокондуктивными, но не остеиндуктивными свойствами;
  - физико-механические свойства материала могут быть неудовлетворительными для конкретного применения трансплантата: например, керамику на основе гидроксиапатита можно использовать только для замещения участков костей, не несущих значительных механических нагрузок, что обусловлено хрупкостью материала и его высокой чувствительностью к коррозии в физиологических жидкостях организма, приводящей к разрушению имплантата. Высокая порозность естественных кораллов обуславливает хрупкость материала, поэтому биоконструкции рекомендовано использовать либо для восстановления дефектов губчатой

костной ткани, либо в сочетании с металлическими пластинами, несущими опорную функцию [4].

Как правило, металлические материалы обладают высокими прочностными характеристиками (предел текучести  $\sigma_{0,2}$  и временное сопротивление разрушению  $\sigma_B$ ) и высоким сопротивлением усталости ( $\sigma_{-1}$ ) (табл. 1) по сравнению с керамикой и полимерами (табл. 2), в связи с чем в настоящее время более 60% всех имплантатов изготовлены из металлических материалов [14]. Из табл. 2 видно, что полимеры характеризуются низким сопротивлением ползучести, а керамики достаточно хрупкие.

Сейчас в ортопедической хирургии применяют такие металлические материалы, как нержавеющая сталь, сплавы на основе кобальта, титан и его сплавы.

Можно отметить ряд преимуществ титановых сплавов среди других металлических материа-

**Таблица 1.** Физико-механические свойства стандартизированных металлических материалов медицинского назначения, применяемых в ортопедии [3, 10, 14, 15, 17, 22, 26]

Сплавы (система легирования)	Стандарты		Свойства					
			физические		механические			
	ASTM	ISO	Модуль упругости E, ГПа	Плотность $\rho$ , кг/м <sup>3</sup>	Предел текучести $\sigma_{0,2}$ , МПа	Предел прочности $\sigma_B$ , МПа	$\sigma_{-1}$ , МПа (10 <sup>7</sup> циклов)	Предел усталости $\sigma_B/\rho$ , км
Нержавеющая сталь								
Fe-18Cr-14Ni-2,5Mo	F138	5832-1	190–230	7800	170–1213	465–1351	180–820	6,0–17,3
Сплавы на основе кобальта								
Co-28Cr-6Mo	F75	5832-4	200–541	8900	241–2000	430–2068	200–1220	4,8–23,2
	F799							
	F1537							
Co-20Cr-15W-10Ni-1,5Mn	F90	5832-5						
Co-35Ni-20Cr-10Mo	F562	5832-6						
Титан и его сплавы								
CpTi (Grade 1-4) (нелегированный титан)	F67	5832-2	50–121	4500	480–1060	240–1312	300–689	5,3–29,2
Ti-6Al-4V	F136	5832-3						
	F1472							
Ti-6Al-7Nb	F1295	5832-11						
Ti-15Mo-5Zr-3Al		5832-14						
Ti-13Nb-13Zr	F1713	–						
Ti-12Mo-6Zr-2Fe	F1813	–						
Ti-15Mo	F2066	–						
Ti-45Nb	AMS4982	–						
Ti-55Ni	F2063	–						

*Примечание.* Приводимые интервалы значений физических и механических свойств соответствуют свойствам, которые могут быть получены в сплавах методами различного термомеханического воздействия; плотность  $\rho$  приведена для чистых металлов (Fe, Co, Ti).

Таблица 2. Физико-механические свойства кости и неметаллических материалов, применяемых в ортопедии

Материал	Свойства				
	физические		механические (при растяжении)		
	Модуль упругости E, ГПа	Плотность $\rho$ , кг/м <sup>3</sup>	Предел текучести $\sigma_{0,2}$ , МПа	Предел прочности $\sigma_B$ , МПа	Предел усталости $\sigma_{-1}$ , МПа (10 <sup>7</sup> циклов)
Костная ткань					
Кортикальная	15,0–23,8 [21]	1800–2000 [6]	114–129 [21]	68–157 [21]	30–78 [10, 12]
Трабекулярная	0,17 [21]	100–1500 [6]	–	3,85 [21]	–
Полимерные материалы [10]					
Сверхвысокомолекулярный полиэтилен (УНМВРЕ)	0,5–1,3	930–950	20–30	30–40	13–20
Полиметилметакрилат (РММА)	1,8–3,3	1190	35–70	38–80	19–39
Керамики [9, 10, 22]					
Al <sub>2</sub> O <sub>3</sub>	366–380	3990	–	310–350	–
ZrO <sub>2</sub>	150–201	5680	–	200–500	–

лов: по прочностным характеристикам титановые сплавы не уступают кобальтовым сплавам и нержавеющей стали, при этом по удельной прочности ( $\sigma_B/\rho$ ) могут их превосходить. Кроме того, сплавы на основе титана демонстрируют значительно более низкий модуль упругости E (50–121 ГПа) по сравнению с другими металлическими сплавами – нержавеющей сталью (190–230 ГПа) и сплавами на основе кобальта (200–541 ГПа), что обеспечивает лучшую механическую совместимость сплавов титана с костью, модуль упругости которой составляет менее 30 ГПа.

Следует отметить, что наиболее явными недостатками и нержавеющей сталей, и комохромов, и ряда сплавов титана, применяемых в медицине, являются, во-первых, неблагоприятные реакции организма на входящие в их состав химические элементы (Al, V, Ni, Co, Cr); во-вторых, несоответствие между имплантатом и окружающей его костной тканью, обусловленное различием в значениях модуля упругости [3, 21].

В последние два десятилетия исследования в области разработки металлических материалов медицинского назначения были направлены на решение этих проблем. Одним из направлений является получение новых сплавов титана, не содержащих химических элементов, которые вызывают токсические и аллергические реакции организма. Эти новые сплавы разрабатываются на основе молекулярно-орбитальных расчетов электронных структур с последующим созданием специальных структурно-фазовых состояний методами термомеханической обработки, позволяющих получить более низкие значения модуля упругости (90–42 ГПа) [7, 11, 13, 18, 21]. Однако

многочисленные исследования [7, 11, 13, 18, 21] показали, что снижение модуля упругости методами легирования и структурообразования ограничено: невозможно получить значение модуля ниже предела в 40 ГПа, что по-прежнему является слишком высоким для костного имплантата.

Дальнейшее снижение модуля упругости при сохранении приемлемых прочностных характеристик связано, очевидно, с переходом на использование пористых (сетчатых, пенообразных) структур изделия, получаемых методами порошковой металлургии [20, 24] или послойного лазерного сплавления (3D-печать) [1]. Пористый титан и его сплавы обеспечивают движение телесных жидкостей и прорастание костной ткани при размере пор 200–500 мкм [25], тогда как уменьшение размера до 100 мкм делает невозможным прорастание остеоцитов [23]. Кроме того, размер, форма и доля пор и их распределение в материале оказывают существенное влияние на комплекс физико-механических свойств. Так, титан с пористостью 78% имеет прочность на сжатие в 35 МПа при модуле упругости в 5,3 ГПа, что близко к характеристикам кости [25].

## ЗАКЛЮЧЕНИЕ

Таким образом, среди металлических материалов медицинского назначения особый интерес представляют сплавы на основе титана благодаря их высокой удельной прочности и биосовместимости, а математическое моделирование и создание пористых титановых имплантатов для замещения дефектов костной ткани (аугментов) является перспективным направлением в обла-



сти разработки новых металлических материалов медицинского назначения, так как физико-меха-

нические характеристики аугмента приближаются к таковым у костной ткани.

*Работа выполнена при финансовой поддержке Министерства образования и науки РФ, субсидия на реализацию комплексных проектов по созданию высокотехнологичного производства в рамках реализации постановления Правительства Российской Федерации от 9 апреля*

*2010 г. № 218, очередь 8 по теме «Создание высокотехнологичного цифрового производства прецизионных металлических комплексов для имплантации на базе аддитивных технологий», номер соглашения 03.G25.31.0234 от 03.03.2017.*

## ЛИТЕРАТУРА

1. Довбыш, В. М. Аддитивные технологии и изделия из металла [Электронный ресурс] / В. М. Довбыш, П. В. Забеднов, М. А. Зленко. – URL: [http://nami.ru/uploads/docs/centr\\_technology\\_docs/55a62fc89524bAT\\_metall.pdf](http://nami.ru/uploads/docs/centr_technology_docs/55a62fc89524bAT_metall.pdf) (дата обращения: 04.09.2017).
2. Макарова, Э. Б. Экспериментальное обоснование замещения дефектов костной ткани пористыми титановыми имплантатами с углеродсодержащими нерезорбируемыми нанопокрывтиями [Электронный ресурс] : дис. ... д-ра мед. наук : 14.03.03 / Макарова Эмилия Борисовна. – Екатеринбург, 2015. – 324 с. – URL: [http://www.usma.ru/files/2015-16/aftoreferat/Makarova\\_avtoreferat.pdf](http://www.usma.ru/files/2015-16/aftoreferat/Makarova_avtoreferat.pdf) (дата обращения: 04.09.2017).
3. Проблемы и перспективы применения титановых сплавов в медицине / М. Ю. Коллеров [и др.] // Титан. – 2015. – № 2. – С. 42–53.
4. Роль аутогенных мультипотентных мезенхимальных стромальных клеток в ткани инженерных конструкций на основе натуральных кораллов и синтетических биоматериалов при замещении костных дефектов у животных / Н. С. Сергеева [и др.] // Клеточная трансплантология и тканевая инженерия. – 2009. – № 4. – С. 56–62.
5. Синтетические материалы, используемые в стоматологии для замещения дефектов костной ткани [Электронный ресурс] / С. Ю. Иванов [и др.] // Современные проблемы науки и образования. – 2013. – № 1. – URL: <https://www.science-education.ru/ru/article/view?id=8345>. (дата обращения: 04.09.2017).
6. Хлусов, И. А. Основы биомеханики биосовместимых материалов и биологических тканей: учебное пособие / И. А. Хлусов, В. Ф. Пичугин, М. А. Рябцева. – Томск : Изд-во Томского политехнического университета, 2007. – 149 с.
7. Abdel-Hady, M. General approach to phase stability and elastic properties of  $\beta$ -type Ti-alloys using electronic parameters / M. Abdel-Hady, K. Hinoshita, M. Morinaga // Scripta Materiala. – 2006. – P. 476–480.
8. Bhullar, S. K. Smart biomaterials – a review / S. K. Bhullar, N. L. Lala, S. Ramkrishna // Rev. Adv. Mater. Sci. – 2015. – № 40. – P. 303–314.
9. Biodegradable Materials for Bone Repair and Tissue Engineering Applications / Zeeshan Sheikh [et al.] // Materials. – 2015. – № 8. – P. 5744–5794.
10. Biomaterials science: an introduction to materials in medicine [Electronic resource] / ed. by B. D. Ratner [et al.]. – 3<sup>rd</sup> ed. – Elsevier, 2013. – URL: <https://books.google.ru/books?id=8hBq-dLLaxwC&pg=PA856&lpq=PA856&dq=ASTM+F67%E2%88%9289&source=bl&ots=Yh9nd45EEk&sig=pboMavWhjXvSQuQHF71H8959AcY&hl=ru&sa=X&ved=0ahUKEwjdxLjwsrTAhWBEiwKHW0oD7QQ6AEIMTAC#v=onepage&q=ASTM%20F67%E2%88%9289&f=true> (access date: 04.09.2017).
11. Biomedical titanium alloys with Young's moduli close to that of cortical bone [Electronic resource] / M. Niinomi [et al.] // Regenerative Biomaterials. – 2016. – Vol. 3, Iss. 3. – P. 173–185. – doi.org/10.1093/rb/rbw016.
12. Currey, J. D. Mechanical properties of vertebrate hard tissues / J. D. Currey // Proceedings of the Institution of Mechanical Engineers. Part H: Journal of Engineering in Medicine. – 1998. – Vol. 212, Iss. 6. – P. 399–412.
13. Gepreel M. Abdel-Hady. Biocompatibility of Ti-alloys for long-term implantation / M. Abdel-Hady Gepreel, M. Niinomi // Journal of the Mechanical Behavior of Biomedical Materials. – 2013. – № 20. – P. 407–415.
14. Golish, S. R. Principles of Biomechanics and Biomaterials in Orthopaedic Surgery / S. R. Golish, W. M. Mihalko // The Journal of Bone & Joint Surgery. – 2011. – Vol. 93-A, № 2. – P. 206–212.
15. Hansen, D. C. Metal Corrosion in the Human Body: The Ultimate Bio-Corrosion Scenario [Electronic resource] / D. C. Hansen // The Electrochemical Society Interface. – 2008. – Vol. 17, № 2. – P. 31–14. – URL: [http://www.electrochem.org/dl/interface/sum/sum08/if\\_sum08.htm](http://www.electrochem.org/dl/interface/sum/sum08/if_sum08.htm) (access date: 04.09.2017).
16. Hench L.L. Third-Generation Biomedical Materials [Electronic resource] / L. L. Hench, J. M. Polak // Science. – 2002. – Vol. 295. – P. 1014–1017. – URL: <http://www.sglavo.it/Contacts/Vetro/STV0607/Science%20biomaterials%202002.pdf> (access date: 04.09.2017).
17. Hermawan H. Chapter 17. Metals for Biomedical Applications [Electronic resource] / H. Hermawan, D. Ramdan, J. R. P. Djuansjah / Biomedical Engineering – From Theory to Applications / ed. by R. Fazel-Rezai. – 2011. – DOI: 10.5772/19033. – URL: <https://www.intechopen.com/books/biomedical-engineering-from-theory-to-applications/metals-for-biomedical-applications> (access date: 04.09.2017)
18. Laheurte, P. Mechanical properties of low modulus  $\beta$  titanium alloys designed from the electronic approach / P. Laheurte, F. Prima, A. Eberhardt // Journal of the Mechanical Behavior of Biomedical Materials. – 2010. – P. 566–573.

19. Mahyudin, F. Biomaterials in Orthopaedics / F. Mahyudin, L. Widhiyanto, H. Hermawan // Biomaterials and Medical Devices. Advanced Structured Materials. – 2016. – Vol. 58. – P. 161–181.
20. Nakajima, H. Fabrication of lotus-type porous metals and their physical properties / H. Nakajima, T. Ikeda, S. K. Hyun // Advanced Engineering Materials. – 2004. – Vol. 6. – P. 377–384.
21. New Developments of Ti-Based Alloys for Biomedical Applications / Y. Li [et al.] // Materials. – 2014. – Vol. 7, № 3. – P. 1709–1800.
22. Patel, N. R. A Review on Biomaterials: Scope, Application & Human Anatomy Significance/ N. R. Patel, P. P. Gohil // International Journal of Emerging Technology and Advanced Engineering. – 2012. – Vol. 2, Iss. 4. – P. 91–101.
23. Processing and biocompatibility evaluation of laser processed porous titanium / W. C. Xue [et al.] // Acta Biomater. – 2007. – Vol. 3. – P. 1007–1018.
24. Processing and mechanical properties of autogenous titanium implant materials / C. E. Wen [et al.] // Journal of Materials Science: Materials in Medicine. – 2002. – Vol. 13. – P. 397–401.
25. Processing of biocompatible porous Ti and Mg / C. E. Wen [et al.] // Scr. Mater. – 2001. – Vol. 45. – P. 1147–1153.
26. Review. Biomaterials in orthopaedics / M. Navarro [et al.] // J. R. Soc. Interface. 2008. – № 5. – P. 1137–1158.

---

#### USAGE OF METAL MATERIALS FOR MEDICAL IMPLANTS

A. G. Illarionov, S. V. Grib, A. S. Yurovskikh, E. A. Volokitina, M. V. Gilev, T. S. Azorina

**ABSTRACT** Disadvantages and advantages of metal materials' usage for implant development are described. Principal systems of alloyage of standardized metal materials for medical purposes and complex of their physical and mechanical properties are adduced. Approaches which allow to improve metal material implant quality are described.

**Key words:** metals, implants, properties.

## Краткие сообщения

УДК 614.8:656.1

### ОПЫТ ОРГАНИЗАЦИИ МЕДИЦИНСКОЙ ПОМОЩИ ПОСТРАДАВШИМ С СОЧЕТАННОЙ ТРАВМОЙ В УСЛОВИЯХ ТРАВМОЦЕНТРА 1-ГО УРОВНЯ

**Е. А. Волокитина**, доктор медицинских наук,

**В. А. Демидов\***, кандидат медицинских наук

ГБУЗ СО «Свердловская областная клиническая больница № 1», 629102, Россия, г. Екатеринбург, ул. Волгоградская, д. 185

**Ключевые слова:** сочетанная травма, травмоцентр 1-го уровня.

\* Ответственный за переписку (corresponding author): v.a.demidov@okb1.ru

В настоящее время по абсолютному числу летальных исходов травматизм вследствие ДТП выходит на 2-е место после сердечно-сосудистых заболеваний, а у лиц молодого трудоспособного возраста – на 1-е. В России летальность пострадавших в ДТП составляет 14% [1, 2], что в 5–7 раз больше, чем в развитых странах. Актуальность данной проблемы обусловлена ростом частоты ДТП. На территории Свердловской области за 2016 г. зарегистрировано 2556 ДТП, при которых пострадало 3308 человек и погиб 441 (11,5%). Летальный исход при ДТП в 63,3% случаев произошел на месте происшествия, в 4% случаев – во время транспортировки и в 32,7% случаев – в отделениях стационаров.

Целью нашего исследования явилась оценка результатов лечения тяжелых автодорожных травм в травмоцентре 1-го уровня. Проведен анализ эффективности оказания медицинской помощи пострадавшим в ДТП с тяжелыми травмами (не менее 31,7 балла по Injury Severity Score (ISS)), которые поступили в травмоцентр 1-го уровня, организованный на базе травматологического отделения многопрофильного стационара Свердловской областной клинической больницы № 1 в 2011–2016 гг. Всего проанализировано 474 случая (340 мужчин и 134 женщины). Среди 474 пострадавших закрытая травма диагностирована у 325 человек, открытая – у 149, изолированная – у 128 (31,4%), сочетанная – у 345, комбинированная – у 1. Среди изолированных травм преобладали черепно-мозговые, позвоночные, скелетные.

В основном пострадавшие были доставлены в отделение санитарным автотранспортом, 36 че-

ловек – вертолетом. Для снижения летальности в первые дни после травмы ранее был утвержден алгоритм маршрутизации пострадавших и между государственными и муниципальными учреждениями здравоохранения были распределены зоны ответственности на автомобильных дорогах Свердловской области для максимально возможного приближения специализированной помощи к пострадавшим. Созданы и внедрены протоколы и алгоритмы оказания помощи на всех этапах. При оказании помощи пациентам с тяжелой сочетанной травмой применялась тактика damage control surgery, направленная на предупреждение неблагоприятного исхода путем сокращения объема и травматичности первого оперативного вмешательства и смещения окончательного восстановления поврежденных органов и структур на период после стабилизации функций организма. Первоочередной задачей считалось быстрое выявление и устранение повреждений или состояний, которые могут привести к скорой смерти, а именно нарушения проходимости дыхательных путей, тампонады сердца, профузного внутриплеврального и внутрибрюшного кровотечения, тотального гемоторакса, напряженного пневмоторакса, напряженной эмфиземы средостения, кровотечения из магистральных сосудов. При переломах длинных трубчатых костей, костей таза и нестабильных переломах позвоночника выполняли раннюю быструю жесткую временную минимально травматичную фиксацию, а окончательное лечение проводили после стабилизации состояния пациента.

В травмоцентр 1-го уровня поступали пострадавшие с тяжелой сочетанной травмой непосредственно с места происшествия или переводом

из травмоцентров 2-го и 3-го уровней, которым требовалась специализированная или высоко-специализированная медицинская помощь в условиях многопрофильного стационара. Больных с изолированной или сочетанной травмой и сомнительным прогнозом травматической болезни стремились в максимально ранние сроки перевести из лечебных учреждений, поскольку считали, что этих пострадавших можно спасти только в условиях многопрофильного стационара, которым является ГБУЗ СОКБ № 1. У пострадавших с переломами таза и конечностей для профилактики развития ранних осложнений проводили стабилизацию переломов аппаратами внешней фиксации в травмоцентрах 2-го и 3-го уровня и затем переводили их в травмоцентр 1-го уровня.

Из 474 больных в условиях травмоцентра 1-го уровня было прооперировано 387 пострадавших (81,6%). На этом этапе только консерва-

тивное лечение получили 18,4%. Оперативные вмешательства одновременно на 2 сегментах выполнены у 45 больных, на 3 сегментах – у 37, на 4 сегментах – у 10. После автодорожных травм умерли 36 пострадавших, летальность составила 7,5%. Средняя оценка по ISS у умерших превысила 41,2 балла.

Таким образом, разработанный порядок оказания помощи с четкой маршрутизацией пациентов позволяет приблизить специализированную помощь пострадавшим при ДТП. Своевременный перевод пострадавших в травмоцентр 1-го уровня позволяет избежать ранних осложнений травматической болезни. Оказание помощи пострадавшим с тяжелой сочетанной травмой в условиях крупной многопрофильной больницы с мощным диагностическим, кадровым, лечебным потенциалом позволило спасти максимальное количество травмированных.

## ЛИТЕРАТУРА

1. Агаджанян, В. В. Организация медицинской помощи при множественной и сочетанной травме (политравме). Клинические рекомендации (протокол лечения) (проект) / В. В. Агаджанян // Политравма. – 2015. – № 4. – С. 6–18.
2. Травматизм, ортопедическая заболеваемость и состояние травматолого-ортопедической помощи в России в 2013 году / Т. М. Андреева, П. Е. Новиков, Е.В. Огрызко [и др.]. – М., 2014. – 131 с.

---

## ORGANIZATION OF MEDICAL TREATMENT IN PATIENTS WITH COMBINED TRAUMA IN TRAUMA CENTER OF 1<sup>ST</sup> LEVEL

E. A. Volokitina, V. A. Demidov

**Key words:** combined trauma, trauma center of 1<sup>st</sup> level.

УДК 616-001.5: 617.541+616.001.5: 617.55

## СОЧЕТАННЫЕ ЭНДОВИДЕОХИРУРГИЧЕСКИЕ МЕТОДИКИ ПРИ СОЧЕТАННОЙ ТОРАКОАБДОМИНАЛЬНОЙ ТРАВМЕ

С. В. Познанский<sup>1\*</sup>, кандидат медицинских наук,

А. К. Гагуа<sup>1</sup>, доктор медицинских наук,

Е. А. Новиков<sup>2</sup>,

Д. В. Карпов<sup>2</sup>,

А. В. Рюмин<sup>2</sup>

<sup>1</sup> ФГБОУ ВО «Ивановская государственная медицинская академия» Минздрава России, 153012, Россия, г. Иваново, Шереметевский просп., д. 8

<sup>2</sup> ОБУЗ «Ивановская областная клиническая больница», 153040, Россия, г. Иваново, ул. Любимова, д. 1

**Ключевые слова:** сочетанная травма, видеоторакоскопия, видеолaparоскопия, эндовидеохирургические вмешательства, торакоабдоминальная травма, damage control surgery.

\* Ответственный за переписку (corresponding author): sergey.poznanski@gmail.com

Изменение современной среды обитания влечет за собой деформацию структуры травматизма в сторону преобладания сочетанных повреждений, частота которых достигает 80%. По данным ВОЗ, политравма занимает третье место в структуре летальности. Смертность лиц моложе 40 лет от крупных травм уже превосходит такую от сердечно-сосудистых, онкологических и инфекционных заболеваний вместе взятых. При этом главной причиной летального исхода остаётся шок, который в 68,5% случаев становится следствием продолжающегося кровотечения в свободное пространство плевральной и брюшной полостей. Также при торакоабдоминальной травме остро проявляется феномен взаимного отягощения. Выявление сочетанных повреждений крайне затруднено вследствие тяжести общего состояния, шока, нарушения сознания, состояния опьянения, а также феноменов «взаимного стирания» или «взаимной маскировки» симптомов травм разных областей. В то же время в 45–62% случаев при политравме необоснованно проводятся открытые операции, которые зачастую играют фатальную роль в развитии травматического шока. Особенно негативно отражается на состоянии пациента одновременное выполнение торако- и лапаротомии или торакофренолапаротомии, что дополнительно повреждает основные группы дыхательных мышц. При шокогенной травме эндовидеохирургические методы оптимальны по соотношению «риск – польза». Тем не менее сочетанные эндовидеохирургические вмешательства до сих пор не получили широкого распространения в висцеральной травматологии, по-прежнему входя в арсенал в основном плановой хирургии.

Данная работа проведена с целью ориентировочной оценки перспектив последовательного применения видеоторакоскопии (ВТС) и видеолaparоскопии (ВЛС) в диагностике и лечении сочетанных торакоабдоминальных травм.

Обобщен опыт лечения 56 пострадавших с сочетанной закрытой торакоабдоминальной травмой, доставленных в региональный травматологический центр I уровня на базе Ивановской областной клинической больницы. Основное число пациентов получило травму при ДТП (73,2%), остальные – при падении с высоты (14,3%), в результате насильственных действий (8,9%), сдавлений (3,6%). Для обследования применялись стандартные методы, которые включали УЗИ плевральной и брюшной полостей по показаниям (в том числе по протоколу FAST) и мультиспиральную компьютерную томографию.

В основную группу были включены 22 человека, у которых применялось сочетание ВТС и ВЛС, в группу контроля – 34 человека, лечение которых было основано на традиционном подходе с последовательным выполнением торакотомии и лапаротомии.

Очередность и сроки проведения сочетанных открытых вмешательств у 34 пациентов контрольной группы определялись господствующими проявлениями повреждений. Торакотомия предшествовала лапаротомии у 11 оперированных, обратная последовательность применена у 23. После обеспечения открытого доступа устраняли выявленную патологию плевральной и брюшной полостей в различных комбинациях: ушивание легкого (6), коагуляция разрыва легкого (4), аппаратная резекция легкого (2), лобэктомия (2),

коагуляция сосудов грудной клетки (2), перикостальный шов (1), трансторакальное ушивание диафрагмы (3), устранение свернувшегося гемоторакса (7), плеврэктомия (4), ликвидация фибринооторакса (1), спленэктомия (11), ушивание разрывов печени (6), коагуляция разрывов печени (3), резекция тонкой кишки (4), ушивание разрыва кишки (1), сигмостомия (1), трансабдоминальное ушивание диафрагмы (2). Отметим, что после 2 торакотомий выявлен малый гемоторакс с оставшимся кровотечением, а после 5 лапаротомий – минимальный гемоперитонеум (до 250 мл) без выявленного источника; вмешательство заключалось в санации и дренировании полостей. У 1 пострадавшего лапаротомия носила исключительно эксплоративный характер. Таким образом, тактические ошибки допущены в 8 случаях. При ретроспективном сопоставлении протоколов открытых операций и эндовидеохирургических вмешательств морфология и степень повреждения по Мооре совпала у 28 (82,4%) пациентов контрольной группы. Используя видеоэндоскопические технологии, у 22 (64,7%) пациентов контрольной группы можно было избежать торакотомии, у 6 (17,6%) – лапаротомии и у 6 (17,6%) – обеих открытых операций.

В основной группе последовательность и сроки выполнения ВТС и ВЛС зависели от результатов предшествующей неинвазивной диагностики и соответствовали классификации тяжести повреждений Коллегии травматологов Американского общества хирургов. ВТС проведена первым этапом в 7 наблюдениях, а ВЛС – в 15. В результате видеоревизии обоснованная конверсия к последовательному выполнению торакотомии и лапаротомии в различном порядке осуществлена у 4 (18,2%) пациентов. У 11 (50,0%) пострадавших эндовидеохирургические манипуляции позволили избежать сочетания открытых операций: только торакотомия проведена у 3 (13,6%) пострадавших, только лапаротомия – у 8 (36,4%). Оставшимся 7 (31,8%) больным открытые оперативные вмешательства не выполнялись.

Конверсии потребовались для ушивания раны правого предсердия (1), аппаратной резекции легкого (2), ушивания разрывов легкого (2), нало-

жения временных гемостатических швов легкого en masse в качестве первой степени damage control (1), трансторакального ушивания разрыва пролабируемого желудка и аллопластики диафрагмы (1), а также спленэктомии (5), ушивания разрывов печени III–IV степени по Мооре (3), резекции кишки (1), ушивания разрыва кишки (1), спленэктомии и наложения сигмостомы с выведением поврежденного участка (1), спленэктомии и ушивания повреждений печени с холецистостомой (1).

Минимально инвазивные операции под эндоскопическим контролем включали коагуляцию межреберных сосудов (3), резекцию легкого эндостеплером (1), интракорпоральный шов диафрагмы (1), ревизию плевральной полости (2), ликвидацию свернувшегося гемоторакса (4), плеврита (1), посттравматической эмпиемы плевры (3), коагуляцию разрывов селезенки (1) и печени I–II степени по Мооре (3), коагуляцию разрыва париетальной брюшины (1), санацию брюшной полости (3), ревизию брюшной полости (2). ВТС и ВЛС оказались оптимальными методами, способными окончательно дифференцировать разрыв и травматическую релаксацию диафрагмы. Также при установлении дефекта диафрагмы в одной полости они позволяют уточнить патологию в другой полости. При традиционном подходе подобное обстоятельство зачастую служило поводом для сочетанного открытого вмешательства.

Итак, высокий уровень визуализации видеоэндоскопии дает возможность верно выбрать оперативную тактику, определяя морфологию и степень тяжести повреждения, а следовательно, и вид дальнейшего вмешательства. Коррекция патологии в полном объеме осуществлена при ВТС у 15 (68,2%) пострадавших с сочетанной торакоабдоминальной травмой, а при ВЛС – у 10 (45,5%). При этом у каждого третьего пострадавшего удалось полностью избежать открытых операций. При возникновении одновременных показаний ВТС следует выполнять первым этапом при наличии большого или среднего гемоторакса, ВЛС – в остальных случаях. Низкая травматичность и быстрота эндовидеохирургических операций незаменимы для пациентов с сочетанной шокогенной травмой.

#### COMBINED ENDOVIDEOSURGICAL TECHNIQUES IN COMBINED THORACOABDOMINAL TRAUMA

S. V. Poznansky, A. K. Gagua, E. A. Novikov, D. V. Karpov, A. V. Ryumin

**Key words:** combined trauma, videothoracoscopy, videolaparoscopy, endovideosurgical interventions, thoraco-abdominal trauma, damage control surgery.

УДК [617-001+617.3]-072

## РАННИЕ ПОСЛЕДСТВИЯ И ОСЛОЖНЕНИЯ ТЯЖЕЛОЙ ТРАВМЫ ГРУДИ ПРИ ПОЛИТРАВМЕ, ПРИЧИНЫ ЛЕТАЛЬНЫХ ИСХОДОВ

**И. А. Шарипов\***, доктор медицинских наук,

**Е. С. Владимирова**, доктор медицинских наук,

**П. А. Розумный**, кандидат медицинских наук,

**А. К. Шабанов**, доктор медицинских наук

ГБУЗ «Научно-исследовательский институт скорой помощи им. Н. В. Склифосовского Департамента здравоохранения г. Москвы», 129090, Россия, г. Москва, Большая Сухаревская пл., д. 3

**Ключевые слова:** торакальная травма, политравма, осложнения, летальные исходы.

\* Ответственный за переписку (corresponding author): shar-il2011@jandex.ru

В связи с ранним развитием тяжелых осложнений, включая инфекционные и гнойно-септические, лечение тяжелой сочетанной травмы груди (ТСТГ) у пострадавших с политравмой является актуальной проблемой.

Целью исследования стало изучение структуры внутри- и внегрудных осложнений и сроков их развития в зависимости от варианта ТСТГ при политравме, а также выявление жизнеугрожающих посттравматических осложнений и анализ причин летальных исходов.

Изучены данные 116 пациентов с ТСТГ, прошедших лечение в НИИ СП им. Н. В. Склифосовского в 2015–2017 гг. Условно выделили патологию четырех анатомо-функциональных образований (АФО): с ведущей черепно-мозговой травмой (ЧМТ) – 31 пациент (26,7%); с ТСТГ – 23 (19,8%); с тяжелой травмой живота – 12 (10,4%) и травмой конечностей – 50 (43,1%). Сочетание травм двух различных АФО было у 66 пострадавших (56,9%), трех – у 36 (31,0%) и всех четырех – у 14 (12,%).

Комплекс диагностических методов включал рентгенографию, электро- и эхокардиографию, ультразвуковое и эндоскопическое исследование, компьютерную и магнитно-резонансную томографию, ангиографию, сканирование и др.

В структуре всех осложнений ТСТГ в 35% случаев тяжесть повреждений была обусловлена равнодоминирующими торакальными и абдоминальными повреждениями, причем ведущими факторами в патогенезе тяжелых осложнений были шок и острая кровопотеря, а в последующем – инфекция, вызванная патогенной микрофлорой. Причиной смерти в 33% случаев были острая кровопотеря, в 27% случаев – острая инфекция дыхательных путей, у каждого четвертого – тяже-

лая инфекция брюшной полости (перитонит, панкреатит, парез кишечника и др.).

При равнодоминирующей ТСТГ и ЧМТ ведущими были отек, дислокация головного мозга, следствием которых стали острые дыхательные, сердечно-легочные расстройства, усугубляемые внутригрудным кровотечением и напряженным гемопневмотораксом. Летальность составила 30%, в 25% случаев причиной были инфекционные осложнения.

При ТСТГ и травме конечностей причиной тяжелых осложнений, приведших к смерти больных, в 55% случаев была острая кровопотеря из-за множественных одно- и двусторонних переломов ребер в сочетании с переломами костей таза, длинных трубчатых костей. Следующими по частоте являлись инфекционные осложнения (31% случаев), включая сепсис (13%).

В 11% случаев ТСТГ имели место тромбо- и жировая эмболия, делирии, дисбактериозы, энцефалопатии и т. д. В 5–6% наблюдался тромбоз геморагический и острый респираторный дистресс-синдром, который в 46% случаев привел к летальному исходу.

В динамике выявлялись все новые последствия и осложнения. Здесь уместна известная метафора «снежный ком». Так, в 1-е сутки зафиксировано 3–4 тяжелых последствия и осложнения, летальность составила 25%; на 3-и сутки – 4–5 (включая инфекционные), летальность увеличилась до 14%; на 5–6-е сутки (период относительной стабилизации) – 3–4, летальность не превышала 10%; на 8–10-е сутки число осложнений достигало 6–8, а летальность – 15–20%, в основном за счет относительно поздних гнойно-септических осложнений.

Чаще всего встречались травматический шок (65%), острая кровопотеря (42%), отек и дислока-

ция головного мозга (21%), анемия (37%), острая дыхательная (42%) и сердечно-легочная недостаточность (46%), тромбо- и жировая эмболия (соответственно 7 и 10%), тромбгеморрагический (11%) и острый респираторный дистресс-синдром (13%). В последующие дни присоединялись инфекционные осложнения: гнойный трахеобронхит и пневмония (53%), перитонит (10%), менингит (7%), сепсис (14%), инфицирование и некроз открытых переломов (11%) и др.

Таким образом, необходима правильная интерпретация статистических данных, учет постоянно меняющихся тяжелых последствий и осложнений

ТСТГ, таких как травматический шок, острая кровопотеря, поражение ЦНС и острая сердечно-легочная недостаточность, а также их взаимоотягочающего влияния. Именно это, наряду с анализом данных об исходах осложнений при политравме, позволит организаторам здравоохранения, страховым компаниям, службам СМП и гражданской обороны получить более полное и правильное представление обо всем спектре проблем, сопровождающих политравму, и путях их решений, из которых основными становятся раннее проведение противошоковых реанимационных мероприятий, включая экстренные оперативные.

---

#### **STRUCTURAL DIFFERENTIATION OF EARLY AFTER-EFFECTS AND COMPLICATIONS OF SEVERE BREAST TRAUMA IN POLYTRAUMA AND LETHAL OUTCOME CAUSES' ANALYSIS**

I. A. Sharipov, E. S. Vladimirova, P. A. Rozumny, A. K. Shabanov

**Key words:** thoracic trauma, polytrauma, complications, lethal outcomes.



УДК 616-001.4-002:577.115.3

## АНАЛИЗ КОЛИЧЕСТВЕННОГО СОДЕРЖАНИЯ ЛЕТУЧИХ ЖИРНЫХ КИСЛОТ В ДИАГНОСТИКЕ ГНОЙНОЙ ИНФЕКЦИИ У БОЛЬНЫХ С ОСЛОЖНЕННОЙ ТРАВМОЙ И В ОЦЕНКЕ ЭФФЕКТИВНОСТИ ЛЕЧЕНИЯ

Э. С. Акайзин<sup>1\*</sup>, доктор медицинских наук,  
В. Ф. Кулагин<sup>2</sup>

<sup>1</sup> ФГБОУ ВО «Ивановская государственная медицинская академия» Минздрава России, 153012, Россия, г. Иваново, Шереметевский просп., д. 8

<sup>2</sup> ОБУЗ «Ивановский госпиталь для ветеранов войн», 153002, Россия, г. Иваново, ул. Демидова, д. 9

**Ключевые слова:** летучие жирные кислоты, газожидкостная хроматография, диагностика, облигатные анаэробы, факультативные анаэробы.

\* Ответственный за переписку (corresponding author): ed.s.a@yandex.ru

У пациентов с переломами в 21–63% случаев развиваются гнойно-воспалительные осложнения [4], при лечении которых антибиотики часто назначаются эмпирически, поскольку большинство микробиологических лабораторий не выделяют облигатные анаэробы бактериологическими методами. Бактериологические методы, основанные на подсчете числа колониеобразующих единиц, и рутинные методы оценки чувствительности к антибиотикам сложны, трудоемки и дорогостоящи, а главное – требуют времени. Это определяет актуальность разработки методов экспресс-анализа наличия возбудителей и быстрой оценки их чувствительности к антибиотикам и другим лечебным воздействиям.

Метод газожидкостной хроматографии (ГЖХ) применяется для экспресс-диагностики инфекции, вызванной клостридиальными и неклостридиальными облигатными анаэробами и основан на обнаружении в патологическом материале летучих жирных кислот (ЛЖК): изомасляной, масляной, изовалериановой, валериановой, капроновой и изокапроновой, которые являются специфическими продуктами метаболизма облигатных анаэробов [1, 2, 5]. Уксусная кислота – метаболит факультативно-анаэробных бактерий [2]. ЛЖК вырабатываются в просвете толстой кишки в процессе ферментации углеводов, пищевых и эндогенных белков [9], а также в ране при развитии раневой инфекции [1, 2].

Цель работы – изучение возможности экспресс-диагностики гнойной инфекции методом ГЖХ у больных с осложненной травмой и интегральной оценки эффективности комплекса лечебных мероприятий.

Обследованы 428 больных в возрасте от 20 до 65 лет с острым нагноением ран или обострением хронического остеомиелита в условиях ОБУЗ «Ивановский госпиталь для ветеранов войн». Анализ содержания ЛЖК в раневом отделяемом проводили на газовом хроматографе МОЗХ

(модель 3700) с пламенно-ионизационным детектором и стеклянной колонкой длиной 1 м, диаметром 3 мм, заполненной «Порапаком Q» с нанесенной на него ортофосфорной кислотой [2, 8]. Идентификацию и количественное определение ЛЖК осуществляли при помощи аналитических стандартов. Определяли частоту выявления облигатных или факультативных анаэробов путем расчета удельного веса положительных анализов в процентах от общего числа анализов метаболитов раневой инфекции у каждого больного. Анализы повторяли до значительного снижения или полного исчезновения ЛЖК анаэробов. Для оценки эффективности лечения учитывали изменение количественного содержания ЛЖК во втором анализе по сравнению с первым.

Статистическая обработка результатов проведена при помощи программы Excel. Для описания характера распределения количественных признаков рассчитывали средние величины и стандартные ошибки средних значений.

ЛЖК обнаружены у 159 больных (37%): у 53 (12%) – уксусная кислота и единый пик изомасляной, масляной и изовалериановой кислот; у 106 пациентов (25%) – только уксусная кислота.

Динамика содержания ЛЖК в патологическом материале исследована у 30 пациентов со специфическими метаболитами облигатных анаэробов. Из них у 18 (60%) метаболиты полностью исчезали, у 9 (30%) их концентрация снижалась, у 3 (10%) – увеличивалась. У 4 пациентов исчезали метаболиты облигатных анаэробов, но сохранялся пик уксусной кислоты как маркер наличия факультативных анаэробов, у 7 пациентов после отрицательного результата появлялись метаболиты облигатных анаэробов.

Динамика содержания уксусной кислоты в патологическом материале исследована у 44 больных. Из них у 20 (45%) уксусная кислота ис-

чезала, у 6 (14%) ее концентрация снижалась, у 18 (41%) динамика отсутствовала или наблюдалось увеличение содержания метаболита. Кроме того, у 10 пациентов отрицательный результат менялся на положительный. У 3 больных в динамике исчезал пик уксусной кислоты, но появлялся пик изомаасляной, масляной и изовалериановой кислот.

Уксусную кислоту могут продуцировать *Staphylococcus*, *Streptococcus*, *Escherichia*, *Proteus*, *Enterobacter*, *Citrobacter* – факультативные анаэробы и *Bacteroides*, *Fusobacterium*, *Peptococcus*, *Peptostreptococcus* – облигатные анаэробы [1–3]. Средний уровень уксусной кислоты при отсутствии других ЛЖК при первом обнаружении составил  $0,305 \pm 0,064$  мэкв на 100 мл, при наличии других ЛЖК при первом обнаружении –  $0,740 \pm 0,170$  мэкв на 100 мл. Среднее содержание суммы масляной и изомаасляной кислот при первом обнаружении –  $0,049 \pm 0,009$  мэкв на 100 мл.

Уксусная кислота количественно преобладает среди летучих жирных кислот при всех общепринятых способах газохроматографического анализа [1, 2], но в настоящее время не используется для диагностики анаэробов, так как этот метаболит продуцируют как облигатные, так и факультативные анаэробы. Частое обнаружение уксусной кислоты в качестве единственного метаболита у больных с раневой инфекцией мы оцениваем как маркер факультативно-анаэробных возбудителей инфекции. В связи преобладанием на практике смешанных гнойных инфекций по сравнению с моноинфекцией при обнаружении специфических метаболитов облигатных анаэробов и уксус-

ной кислоты более правильным, на наш взгляд, является экспресс-анализ наличия ассоциации облигатных и факультативных анаэробов. Поэтому сфера применения интегрального подхода по определению ЛЖК методом ГЖХ в клинической микробиологии может быть расширена и распространена на диагностику факультативных анаэробов и ассоциаций облигатных и факультативных анаэробов у больных с осложненной травмой или политравмой.

Известно, что наличие ЛЖК в раневом отделяемом отражает участие облигатно-анаэробных возбудителей гнойно-воспалительных заболеваний в патологическом процессе [1, 5–7].

Динамика уровня ЛЖК анаэробов интегрально отражала эффективность лечебных мер и защитных механизмов макроорганизма, которые совместно обеспечивают уничтожение возбудителей. В процессе лечения исчезал пик изомаасляной, масляной и изовалериановой кислот, при этом сохранялся пик уксусной кислоты. Мы считаем это проявлением перестройки ассоциации возбудителей: элиминации облигатных анаэробов и сохранения факультативных анаэробов. Появление в динамике раневой инфекции метаболитов факультативных анаэробов может отражать присоединение внутрибольничной инфекции.

Количественное содержание ЛЖК в раневом отделяемом – интегральный параметр для экспресс-анализа наличия популяций и ассоциаций возбудителей гнойной инфекции у больных с осложненной травмой и быстрой интегральной оценки эффективности лечения.

## ЛИТЕРАТУРА

1. Акайзин, Э. С. Новые возможности экспресс-диагностики возбудителей гнойной инфекции и быстрой оценки эффективности лечения / Э. С. Акайзин, В. В. Булыгина // Клиническая лабораторная диагностика. – 1999. – № 6. – С. 45–47.
2. Акайзин, Э. С. Экспресс-диагностика возбудителей гнойной инфекции и быстрая оценка эффективности лечения у больных с осложненной травмой / Э. С. Акайзин, В. Ф. Кулагин, С. Г. Слюсар // Вестник Ивановской медицинской академии. – 1997. – Т. 2, № 4. – С. 17–20.
3. Краткий определитель бактерий Берги. – М. : Мир, 1980. – 444 с.
4. Мироманов, А. М. Прогностические критерии развития осложнений при переломах костей конечностей / А. М. Мироманов, Е. В. Намоконов. – Чита : РИЦ ЧГМА, 2014. – 175 с.
5. Миронов, А. Ю. Газовая хроматография и масс-спектрометрия в диагностике анаэробов / А. Ю. Миронов // Альманах клинической медицины. – 2012. – № 26. – С. 45–51.
6. Миронов, А. Ю. Молекулярные маркеры патогенов / А. Ю. Миронов, Н. В. Зур. – М. : Тираж, 2013. – 184 с.
7. Миронов А. Ю. Современные подходы к лабораторной диагностике анаэробной неклостридиальной инфекции / А. Ю. Миронов // Клиническая лабораторная диагностика. – 2011. – № 8. – С. 25–35.
8. Митрука, Б. М. Применение газовой хроматографии в микробиологии и медицине. – М. : Медицина, 1978. – 600 с.
9. The role of short-chain fatty acids in the interplay between diet, gut microbiota, and host energy metabolism / G. Den Besten [et al.] // Journal of Lipid Research. – 2013. – Vol. 54, № 9. – P. 2325–2340.

## CLINICAL SIGNIFICANCE OF FAT ACIDS EXAMINATION IN WOUND DISCHARGE IN PATIENTS WITH COMPLICATED TRAUMA

E. S. Akaizin, V. F. Kulagin

**Key words:** volatile fat acids, gas-liquid chromatography, diagnosis, obligate anaerobes, facultative anaerobes.

**ПРАВИЛА**  
**представления и публикации авторских материалов**  
**в журнале «ВЕСТНИК ИВАНОВСКОЙ МЕДИЦИНСКОЙ АКАДЕМИИ»**

Настоящие Правила регулируют взаимоотношения между ФГБОУ ВО «Ивановская государственная медицинская академия» Минздрава России в лице редакции журнала «Вестник Ивановской медицинской академии», в дальнейшем именуемой «Редакция», и автором, передавшим свою статью для публикации в журнал, в дальнейшем именуемым «Автор».

1. К опубликованию принимаются статьи, соответствующие тематике журнала.
  2. Статьи следует направлять в Редакцию по электронному адресу: [vestnik-ivgma@isma.ivanovo.ru](mailto:vestnik-ivgma@isma.ivanovo.ru). В теме письма должна быть указана фамилия автора в И. п. и слово «статья». Все запросы в редакцию следует делать только по электронной почте.
  3. Число авторов не должно превышать 5–6 человек. Должна быть указана доля участия каждого автора в процентах. Статья должна быть подписана всеми авторами. Отсканированная страница с подписями высылается отдельным файлом.
  4. К статье прилагается отсканированное сопроводительное письмо, подписанное руководителем организации, в которой работают авторы.
  5. Каждый автор должен указать: полное имя, отчество, фамилию, ученую степень, электронный адрес, полное официальное название учреждения, где автор работает (включая организационную форму), полный почтовый адрес (с индексом) учреждения.
  6. Необходимо указать код УДК для статьи.
  7. В обязательном порядке следует указать автора, ответственного за переписку с редакцией, его адрес (с почтовым индексом), телефон. Вся переписка с редакцией осуществляется только по электронной почте.
  8. Все представляемые в журнал материалы направляются редколлегией экспертам для рецензирования. Заключение и рекомендации рецензента могут быть направлены авторам для внесения соответствующих исправлений. В случае несвоевременного ответа авторов на запрос редакции редколлегия может по своему усмотрению проводить научное редактирование и вносить правки в статью или отказать в публикации. В случае отказа в публикации статьи редакция направляет автору рецензию.
  9. Редколлегия оставляет за собой право проводить научное редактирование, сокращать и исправлять статьи, изменять дизайн графиков, рисунков и таблиц для приведения в соответствие со стандартом журнала, не меняя смысла представленной информации.
  10. Присылать статьи, ранее опубликованные или направленные в другой журнал, абсолютно недопустимо.
  11. Статьи, присланные с нарушением правил оформления, не принимаются редакцией журнала к рассмотрению.
  12. Редакция не несет ответственности за достоверность информации, приводимой авторами.
  13. Статьи, подготовленные аспирантами и соискателями ученой степени кандидата наук по результатам собственных исследований, принимаются к печати бесплатно.
  14. Автор передает Редакции неисключительные имущественные права на использование рукописи (переданного в редакцию журнала материала, в т. ч. такие охраняемые объекты авторского права, как фотографии автора, схемы, таблицы и т. п.) в следующих формах: обнародования произведения посредством его опубликования в печати, воспроизведения в журнале и в сети Интернет; распространения экземпляров журнала с произведением Автора любым способом; перевода рукописи (материалов); экспорта и импорта экземпляров журнала со статьей Автора в целях распространения.
  15. Указанные выше права Автор передает Редакции без ограничения срока их действия (по распространению опубликованного в составе журнала материала); территории использования в Российской Федерации и за ее пределами.
  16. Автор гарантирует наличие у него исключительных прав на использование переданного Редакции материала.
  17. За Автором сохраняется право использования опубликованного материала, его фрагментов и частей в личных, в том числе научных, преподавательских целях.
  18. Права на материал считаются переданными Редакции с момента подписания в печать номера журнала, в котором он публикуется.
  19. Перепечатка материалов, опубликованных в журнале, другими физическими и юридическими лицами возможна только с письменного согласия Редакции с обязательным указанием номера журнала (года издания), в котором был опубликован материал.
- Техническое оформление**
20. Объем оригинальной статьи не должен превышать 6 стандартных страниц (1 страница 1800 знаков, включая пробелы) без учета резюме, таблиц, иллюстраций, списка литературы. Объем описания клинического случая (заметок из практики) не должен превышать 4 страниц, лекции и обзора литературы – 10 страниц, краткого сообщения – 2 страниц.
  21. Статьи, основанные на описании оригинальных исследований, должны содержать следующие разделы: обоснование актуальности исследования, цель работы, описание материалов и методов исследования, обсуждение полученных

- результатов, выводы. Статьи, представляемые в разделы «Организация здравоохранения», «Проблемы преподавания», «Обмен опытом (в помощь практическому врачу)», «Обзор литературы», «Случай из практики», «Страницы истории», «Краткие сообщения» могут иметь произвольную структуру. Изложение должно быть ясным, лаконичным и не содержать повторов.
22. Резюме содержит краткое описание цели исследования, материалов и методов, результатов, рекомендаций. В резюме обзора достаточно отразить основные идеи. В конце резюме должны быть представлены 5–6 ключевых слов и сокращенное название статьи для оформления колонтитулов (не более чем 40 знаков).
  23. Таблицы должны быть построены сжато, наглядно, иметь номер, название, заголовки колонок и строк, строго соответствующие их содержанию. В таблицах должна быть четко указана размерность показателей. Все цифры, итоги и проценты должны быть тщательно выверены и соответствовать таковым в тексте. Текст, в свою очередь, не должен повторять содержание таблиц. Необходимо поместить в тексте ссылки на каждую таблицу там, где комментируется ее содержание. Недопустимо оставлять пустые ячейки. С помощью символов должна быть указана статистическая значимость различий ( $p < 0,05$ ).
  24. Фотографии должны быть в формате tif или jpg с разрешением не менее 300 dpi (точек на дюйм). Графики, схемы и рисунки должны быть выполнены в Excel. Необходимо сохранить возможность их редактирования. Рисунки должны быть пронумерованы, иметь название и, при необходимости, примечания. Они не должны повторять содержание таблиц. Оси графиков должны иметь названия и размерность. График должен быть снабжен легендой (обозначением линий и заливок). В случае сравнения диаграмм следует указывать статистическую значимость различий. Необходимо поместить в тексте ссылки на каждый рисунок там, где комментируется его содержание.
  25. При обработке материала используется система единиц СИ. Сокращения слов не допускаются, кроме общепринятых сокращений химических и математических величин, терминов. Рекомендуется не использовать большое число аббревиатур.
  26. В заголовке работы и резюме необходимо указывать международное название лекарственных средств, в тексте можно использовать торговое название. Специальные термины следует приводить в русском переводе и использовать только общепринятые в научной литературе. Ни в коем случае не следует применять иностранные слова в русском варианте в «собственной» транскрипции.
  27. Цитаты, приводимые в статье, должны быть тщательно выверены. При цитировании указывается номер страницы. Упомянутые в статье авторы должны быть приведены обязательно с инициалами, расположенными перед фамилией. Фамилии иностранных исследователей указываются в их оригинальном виде, латиницей (кроме тех случаев, когда их работы переведены на русский и имеется общепринятая запись фамилии кириллицей).
  28. При описании методов исследования указания на авторов должны сопровождаться ссылками на их работы, в которых эти методы были описаны. Эти работы должны быть обязательно включены в список литературы.
  29. Библиографические источники нумеруются в алфавитном порядке. Библиографическое описание дается полностью в соответствии с ГОСТ Р 7.1-2003. Не следует использовать сокращения названий сборников и журналов. Сокращения библиографического описания до «Указ. соч.» или «Там же» не допускаются. В список литературы не рекомендуется включать диссертации, авторефераты и неопубликованные законодательные и нормативные документы. Авторы несут ответственность за правильность приведенных в списке литературы данных. При обнаружении неточностей и ошибок в названиях источников Редакция имеет право отклонить статью.
  30. В библиографическом описании полный перечень авторов указывается, если их общее число не превышает трех человек. Если число авторов более трех, приводится сначала название работы, а потом после знака «косая черта» (/) – фамилия только первого автора, после которой для отечественных публикаций необходимо вставить «[и др.]», для зарубежных – «[et al.]».
  31. Ссылки на источники в тексте статьи оформляются в виде номера в квадратных скобках в строгом соответствии с местом источника в приставном списке литературы.

ISSN 1606-8157

Ministry of Public Health of the Russian Federation  
Ivanovo State Medical Academy

---

# VESTNIK IVANOVSKOJ MEDICINSKOJ AKADEMII BULLETIN OF THE IVANOVO MEDICAL ACADEMY

---

Quarterly Reviewed Scientific and Practical Journal

Founded in 1996

**Volume 22**

**№ 4**

**2017**

## Editorial Board

Editor-in-Chief – E. V. BORZOV, Doctor of Medical Science, Professor  
Editor – V. V. CHEMODANOV, Doctor of Medical Science, Professor  
Associate Editor – O. A. NAZAROVA – Doctor of Medical Science, Professor

E. K. BAKLUSHINA, Doctor of Medical Science, Professor  
T. R. GRISHINA, Doctor of Medical Science, Professor  
L. A. ZHDANOVA, Doctor of Medical Science, Professor  
S. I. KATAIEV, Doctor of Medical Science, Professor  
E. A. KONKINA, Doctor of Medical Science, Professor  
A. I. MALYSHKINA, Doctor of Medical Science, Associated Professor  
I. E. MISHINA, Doctor of Medical Science, Professor  
A. E. NOVIKOV, Doctor of Medical Science, Professor  
S. N. ORLOVA, Doctor of Medical Science, Professor  
E. J. POKROVSKIY, Doctor of Medical Science, Associated Professor  
A. I. RYVKIN, Doctor of Medical Science, Professor  
B. G. SAFRONOV, Doctor of Medical Science, Associated Professor  
A. I. STRELNIKOV, Doctor of Medical Science, Professor

## Editorial Council

G. ALIEV, Doctor of Medical Science, Professor (USA)	A. I. MARTYNOV, Member of RAS, Doctor of Medical Science, Professor (Moscow)
A. A. BARANOV, Member of RAS&RAMS, Doctor of Medical Science, Professor (Moscow)	A. A. MIRONOV, Doctor of Medical Science, Professor (Italy)
S. A. BOITSOV, Doctor of Medical Science, Professor (Moscow)	Yu. V. NOVIKOV, Member of RAS, Honoured Worker of Science of the Russian Federation, Doctor of Medical Sciences, Professor (Yaroslavl)
Yu. E. VYRENKOV, Honoured Worker of Science of the Russian Federation, Doctor of Medical Science, Professor (Moscow)	V. N. RAKITSKIY, Member of RAS, Honoured Worker of Science of the Russian Federation, Doctor of Medical Science, Professor (Moscow)
E. I. GUSEV, Member of RAS, Doctor of Medical Science, Professor (Moscow)	I. E. CHAZOVA, Corresponding Member of RAS, Doctor of Medical Science, Professor (Moscow)
T. I. KADURINA, Doctor of Medical Science, Professor (Saint-Petersburg)	E. I. CHAZOV, Member of RAS&RAMS, Doctor of Medical Science, Professor (Moscow)

---

Address for the editorial office  
Bulletin of the Ivanovo Medical Academy  
8 Sheremetev avenue Ivanovo 153012 Russia  
Tel.: (493-2) 32-95-74

The journal welcomes for publication contributions that promote medical science and practice:  
(1) original articles describing either clinical research or basic scientific work relevant to medicine;  
(2) review articles on significant advances or controversies in clinical medicine and clinical science.